

Hemangiossarcoma metastático em uma vaca

Metastatic Hemangiossarcoma in a Cow

Gabriela Oliveira Pereira¹, Nathalia da Silva Carvalho¹, Paula Dias Retamero¹, Mariana Correia Oliveira¹, Cintia De Lorenzo², Marilene de Farias Brito¹ & Daniel Guimarães Ubiali¹

ABSTRACT

Background: Hemangiossarcoma is a malignant mesenchymal neoplasm of endothelial cells that mainly affects dogs and is less common in horses, cattle, goats, pigs, and sheep. In ruminants, however, few cases of hemangiossarcoma have been reported. Although this neoplasm may primarily occur in any tissue, it most often originates in the spleen, liver, heart, and skin. This study reports the clinical and pathological findings of a bovine hemangiossarcoma.

Case: A 10-year-old lactating Girolando cow from the municipality of Vassouras/RJ was examined because of uncontrolled cough and bilateral hemoptysis, loss of appetite, fever, weight loss, severe decline in milk production (a decrease of 28 L), and respiratory wheezing during chest auscultation. We performed a necropsy and collected fragments of various organs which were fixed using 10% buffered formalin and sent to the Pathology Anatomy Sector (SAP) of the Federal Rural University of Rio de Janeiro (UFRRJ) for routine histological assessment. Macroscopically, large hemorrhagic areas were observed in the lungs, mainly in the cranioventral portion of the pulmonary lobes, multifocal areas of hemorrhages in the liver, and a 10x8x5 cm soft red mass was observed in the spleen. Microscopically, was observed lung proliferation of endothelial cells arranged in tapes, supported by a collagenous stroma associated with severe multifocal lobular hemorrhage with a large number of siderophages and diffuse and marked edema, and congestion. In the mediastinal lymph node, liver, and spleen, the proliferation of neoplastic endothelial cells equivalent to those described in the lungs was observed. The histological sections of liver and tumor spleen were subjected to immunohistochemical analysis for von Willebrand factor, in which marking was observed in neoplastic endothelial cells.

Discussion: Previously, neoplasms in Brazilian cattle have been presented as case reports or, more recently, as scarce retrospective studies, signifying that hemangiossarcoma is a rare neoplasm in the bovine species. Among several studies, we highlight the one conducted in Rio Grande do Sul with neoplastic lesions found in bovine slaughterhouses, in which only one case of hemangiossarcoma was observed in 1.5% (1 of 65) cattle. In addition, similarities were also noted in a study of neoplastic lesions in bovine slaughterhouses in Canada, in which hemangiossarcoma was diagnosed in 0.3% (4 of 1370) cattle. In the present study, the positive immunostaining of neoplastic endothelial cells was easily identified from von Willebrand factor, also called factor VIII, and is similar to other studies described in the literature. In a serie of twelve cases of vascular tumors in domestic animals (dogs, horses and cattle), 100% were positive for von Willebrand factor and served to distinguish tumors of epithelial or histiocytic origin. Although the clinical signs observed in our case are non-specific, hemoptysis was the most intense signal and the only clinical manifestation that may indicate an important pulmonary lesion that indicated possible pulmonary neoplasm. Among other diseases, the acute form of *Pteridium aquilinum* poisoning, thrombocytopenia, anticoagulant rodenticide toxicity and vena cava syndrome might cause hemoptysis, and therefore, should be incorporated in the list of differential diagnoses of neoplasm that occur with pulmonary metastasis. Further, neoplastic and or hemorrhagic diseases affecting cattle should be differentiated of hemangiossarcoma.

Keywords: hemangiossarcoma, diseases of cattle, neoplasia.

Descritores: hemangiossarcoma, doenças de bovinos, neoplasia.

INTRODUÇÃO

O hemangiossarcoma é uma neoplasia mesenquimal maligna de células endoteliais. Acomete, principalmente, cães e menos comumente equinos, bovinos, caprinos, suínos e ovinos [7]. Caracteriza-se por proliferação de células endoteliais atípicas que formam linhas de anastomose e canais vasculares [20]. Essa neoplasia pode ser primária em qualquer tecido, contudo origina-se mais frequentemente no baço, fígado, coração e pele. As metástases de hemangiossarcoma ocorrem com mais frequência em pulmões e pleura [6]. Poucos registros de hemangiossarcoma foram documentados em bovinos no Brasil, apenas em estudos com amostras de abatedouros [18,19], ou estudo retrospectivo de neoplasias [2]. Relata-se neste trabalho os achados clínicos e patológicos de um caso de hemangiossarcoma em bovino.

CASO

Uma vaca, da raça Girolando, de 10 anos, em lactação, procedente do município de Vassouras/RJ, apresentou hemoptise bilateral. Os sinais clínicos relatados pelo veterinário foram tosse, perda de apetite, febre, emagrecimento, diminuição severa da produção de leite (queda de 28 L) e durante a auscultação torácica notou-se sibilos respiratórios contínuos. Realizou-se tratamento com Florfenicol e Dexametasona; a vaca apresentou melhora transitória e após cinco dias de acompanhamento clínico, morreu. Realizou-se a necropsia e coleta dos fragmentos de fígado, baço, pulmões, encéfalo, rins, coração, intestino grosso e linfonodos mediastínicos e mesentéricos, os quais foram encaminhados ao Setor de Anatomia Patológica (SAP) da Universidade Federal Rural do Rio de Janeiro (UFRRJ). Esse material foi fixado em formalina a 10% tamponada e rotineiramente processado para histopatologia.

À macroscopia observaram-se os pulmões com extensas áreas hemorrágicas, principalmente nas porções crânio ventrais dos lobos pulmonares. No fígado havia cavidades multifocais vermelho escuras com sangue coagulado, disseminadas ao longo da superfície e do parênquima. No baço havia uma massa com 10x8x5 cm, macia e vermelha.

Ao exame microscópico observou-se no pulmão, proliferação de células endoteliais pleomórficas, com anisocariose (Figura 1), por vezes arrançadas em fitas e sustentadas por um estroma colagenoso. Havia

distensão alveolar associada a hemorragia lobular multifocal severa, com grande quantidade de siderófagos, edema e congestão difusos e acentuados. No linfonodo mediastínico, observou-se um nódulo bem demarcado, composto por ilhas de células endoteliais neoplásicas e aglomeração de hemácias, circundado por tecido fibroso. No fígado observou-se dilatação sinusoidal multifocal, preenchida por sangue, proliferação não encapsulada de células endoteliais neoplásicas e fibrose periportal multifocal. As células neoplásicas apresentavam-se individualmente apoiadas ou alinhadas, de ponta a ponta, ao longo dos feixes de colágeno. No baço havia proliferação de células endoteliais semelhantes às descritas no pulmão, rarefação de polpa branca leve difusa e um hematoma focalmente extensivo. Nos rins observou-se glomerulonefrite linfoplasmocitária intersticial, multifocal, leve.

Seções das neoplasias do baço e do fígado foram submetidas à imuno-histoquímica pelo método de polímero (MACH 4, Universal HRP-Polymer)¹ com anticorpo primário policlonal anti-Fator von Willebrand², na diluição de 1:200. O controle positivo utilizado foi de um hemangioma previamente diagnosticado em um canino. Para os controles negativos, utilizou-se tampão fosfato-salino (PBS) em substituição ao anticorpo primário. Para a recuperação antigênica, utilizou-se tampão citrato pH 6,0 durante três min a 125°C em panela de pressão digital. O cromógeno foi o Cromógeno Diaminobenzidina 3,3' (DAB)² e a contra-coloração foi realizada com Hematoxilina de Mayer. Na avaliação imuno-histoquímica anti-Fator von Willebrand observou-se marcação citoplasmática leve nas células neoplásicas (Figura 2).

DISCUSSÃO

O hemangiossarcoma é uma neoplasia rara em bovinos [2,3,8,18,19]. No Brasil, diagnósticos de hemangiossarcoma foram descritos no Rio Grande do Sul, em um estudo de lesões neoplásicas em matadouros de bovinos e representou 1,5% (1/65) [19], em outro trabalho, no mesmo Estado, essa neoplasia representou 1,3% (2/154) [18]. Em um estudo de lesões de bovinos, realizado em matadouros no Canadá, o hemangiossarcoma representou 0,3% (4/1370) [3].

Em um levantamento dos diagnósticos de neoplasias realizados pelo Laboratório de Patologia Animal da Universidade Federal de Campina Grande, em Patos na Paraíba, durante o período de 1983 a 2010 foi diagnosticado um caso de hemangiossarcoma no

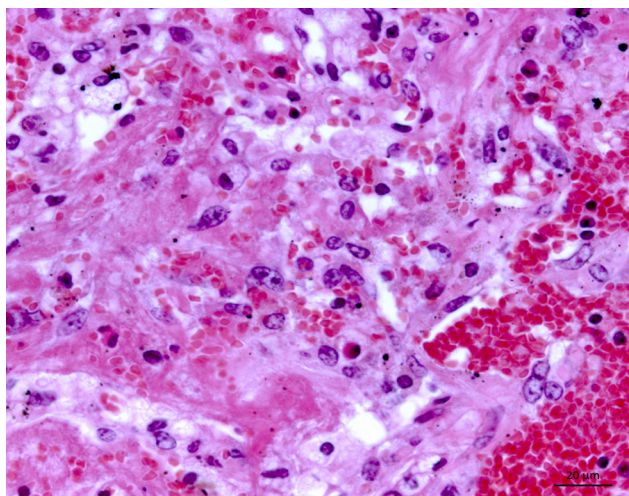


Figura 1. Hemangiossarcoma no pulmão evidenciando células endoteliais neoplásicas pleomórficas e sangue preenchendo alvéolo adjacente [HE, obj. 63x].

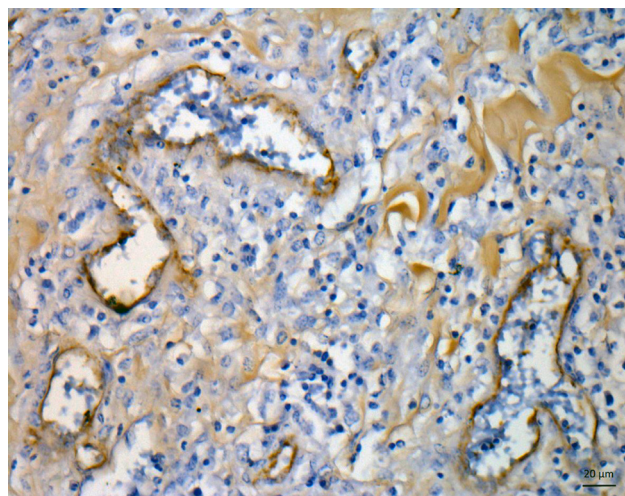


Figura 2. Imunomarcção de células endoteliais neoplásicas no baço. Anti-fator von Willebrand (método polímero mach 4, universal HRP Diaminobenzidina 3,3', DAB) [obj. 40x].

sistema reprodutor de uma vaca e representou 1,4% das neoplasias (1/72) [2]. Associou-se a causa da morte de uma vaca (0,16%) ao hemangiossarcoma de um total de 600 vacas leiteiras no Rio Grande do Sul [13].

Relatos de hemangiossarcoma em bovinos, com acompanhamento clínico, são escassos. Um caso de hemangiossarcoma disseminado foi diagnosticado em uma vaca com quadro clínico de hepatomegalia, anemia, perda de peso progressiva e trombocitopenia. Durante a necropsia havia massas no baço, pulmões, rim, cornetos nasais, limbo esclerocorneal e linfonodo perirrenal. Nessa vaca havia hepatomegalia grave com áreas multifocais vermelho escuras, levemente nodulares ou cavidades com sangue coagulado, disseminadas ao longo da superfície e do parênquima [12]. A morfologia das massas disseminadas na vaca do presente relato foi semelhante, especialmente a da lesão hepática. No entanto é importante diferenciar a presente lesão hepática de telangiectasia, a qual é frequentemente observada em bovinos abatidos em matadouros e caracterizada por cavidades cheias de sangue. A patogênese da telangiectasia é postulada como uma alteração que dificulta a troca de oxigênio entre hepatócitos e o sangue da barreira sinusoidal. Essa alteração hemodinâmica causa uma deposição aumentada de componentes da membrana basal (fibronectina, laminina e colágeno tipo IV) na região perisinusoidal e conseqüentemente causa fibrose, dilatação sinusoidal e, eventualmente, ruptura sinusoidal [11]. À microscopia no fígado da vaca do presente caso havia dilatação sinusoidal e cavidades repletas de sangue com células endoteliais vasculares neoplásicas apoiadas sobre um estroma colagenoso.

A lesão mais extensa da neoplasia, no presente caso, ocorreu no baço e interpretou-se que houve metástase para pulmões, linfonodo mediastínico e fígado. No entanto, hemangiossarcoma de origem multicêntrica é comum [15,21] e nesse caso não se pode descartar esse comportamento biológico. Um caso de hemangiossarcoma metastático foi observado no tecido subcutâneo e músculos da região cervical, linfonodos mediastínicos, pulmões e córtex cerebral em uma vaca de três anos. Semelhante ao presente relato, os autores especularam que o sítio primário da neoplasia foi o músculo esquelético, com base nos focos de necrose desse tecido [12]. Em um novilho Chianina-Angus, de 10 meses com lesões compatíveis com hemangiossarcoma nos corpos de vértebras cervicais, torácicos, lombares, além do fêmur, úmero, escápula e pulmões, esse caso foi interpretado como hemangiossarcoma ósseo multicêntrico com metástase para os pulmões [21].

Um touro Jersey, de dois anos com tumefação facial, foi diagnosticado com hemangiossarcoma primário de mandíbula e lesão retrobulbar, que resultou em exoftalmia esquerda e epistaxe bilateral crônica [17]. Epistaxe também foi observada em uma vaca, de quatro anos com hemangiossarcoma pedunculado na narina [15]. Portanto, ressalta-se a importância de diferenciar epistaxe e hemoptise. Epistaxe refere-se à hemorragia eliminada pela narina, independente da origem, podendo ser da nasofaringe, da cavidade nasal ou da traqueia [8]. Outras causas de epistaxe incluem rinosporidiose, granuloma nasal, angiomatose cutânea, pólipos nasais, processos neoplásicos como tumores

polipoides, tais como fibromas, papilomas, hemangiomas ou carcinomas [15,16].

O sinal clínico de hemoptise foi destacado no presente caso e a perda de sangue foi intensa devido às lesões neoplásicas pulmonares. Hemoptise é a eliminação de sangue através da tosse, proveniente de hemorragia no trato respiratório inferior [8]. Em relato de hemangiossarcoma metastático em um bovino havia acometimento pulmonar, mas não foi observada hemoptise [11].

A microscopia do hemangiossarcoma descrito neste trabalho apresenta semelhança a outros que exibiam canais vasculares anastomosantes, alinhados por uma camada de células endoteliais em estroma colagenizado [11,17]. Expressão de fatores de crescimento angiogênicos têm sido implicada na patogênese dos hemangiossarcomas, como o fator de crescimento endotelial vascular (VEGF), fator básico de crescimento de fibroblastos (bFGF) e a angiopoietina-1 (Ang-1) [17]. O fator de von Willebrand, também denominado fator VIII, é uma proteína presente no interior dos corpúsculos de Weibel-Palade, organelas citoplasmáticas de células endoteliais que indica proliferação endotelial vascular e é útil para o diagnóstico de neoplasias de origem vascular [4]. Em trabalhos sobre hemangiossarcoma em animais domésticos (caninos, equinos e bovinos), 100% foram positivos para o fator von Willebrand e serviu para diferenciar essas neoplasias de outras de origem epitelial ou histiocítica [4,11,16,20]. No presente caso, a imunomarcagem das células endoteliais neoplásicas foi leve, marcação com intensidade semelhante aos 50% (12/24) casos de hemangiossarcoma em cães relatados no Rio Grande do Sul [4].

O hemangiossarcoma com acometimento pulmonar deve ser considerado como diagnóstico diferencial de outras doenças que podem cursar com hemoptise, assim como a forma aguda da intoxicação por *Pteridium aquilinum* (= *P. arachnoideum*) [5], a intoxicação por derivados cumarínicos [1], síndrome da veia cava caudal ou tromboembolismo pulmonar bovino relacionado à acidose láctica [14] e a forma aguda grave da diarreia viral bovina que cursa com quadros de erosão gastrointestinal e hemorragias, conhecida como síndrome hemorrágica causada pelo vírus da diarreia viral bovina [9]. Outras possíveis causas de hemorragias pulmonares incluem outras neoplasias, sepse, coagulação intravascular disseminada, vasculites, hipertensão pulmonar, infartos, aneurisma rompido, trauma, migração de corpos estranhos e broncopneumonia [7].

Diante disso, ressalta-se a importância do hemangiossarcoma ser incluído no diagnóstico diferencial das demais neoplasias que acometem o trato respiratório e ou doenças hemorrágicas que afetam bovinos.

MANUFACTURERS

¹Biocare Medical®. Pacheco, CA, USA.

²Dako®. Santa Clara, CA, USA.

Acknowledgments. Ao Médico Veterinário Pedro Ferreira, que conduziu o atendimento clínico, necropsia e encaminhou amostras para exame histológico.

Declaration of interest. The authors report no conflicts of interest. The authors alone are responsible for the content and writing of the paper.

REFERENCES

- 1 Brito M.F., Seixas J.N., Jabour F.F., Andrade G.B., Cunha B.R.M., França T.N. & Peixoto P.V. 2005. Sobre um surto de envenenamento por derivado cumarínico em bovinos. *Pesquisa Veterinária Brasileira.* 25(3): 143-149.
- 2 Carvalho F.K.L., Dantas A.F.M., Riet-Correa F., Andrade R.L.F.S, Nóbrega Neto P.I, Miranda Neto E.G., Simões S.V.D. & Azevedo S.S. 2014. Estudo retrospectivo das neoplasias em ruminantes e equídeos no semiárido do Nordeste Brasileiro. *Pesquisa Veterinária Brasileira.* 34(3): 211-216.
- 3 Dukes T.W., Bundza A. & Corner A.H. 1982. Bovine neoplasms encountered in Canadian slaughterhouses: a summary. *The Canadian Veterinary Journal.* 23(1): 28-30.
- 4 Flores M.M., Panziera W., Kommers G.D., Irigoyen L.F., Barros C.S.L. & Figuera R.A. 2012. Aspectos epidemiológicos e anatomopatológicos do hemangiossarcoma em cães: 40 casos (1965-2012). *Pesquisa Veterinária Brasileira.* 32(12): 1319-1328.
- 5 França T.N., Tokarnia C.H. & Peixoto P.V. 2002. Enfermidades determinadas pelo princípio radiomimético de *Pteridium aquilinum* (Polypodiaceae). *Pesquisa Veterinária Brasileira.* 22(3): 85-96.
- 6 Guard C. & Wilkinson J.E. 1984. Hemangiossarcoma in a cow. *Journal of the American Veterinary Medical Association.* 185(7): 789-790.

- 7 Caswell J.L. & Williams K.J. 2016. Respiratory System. In: *Jubb, Kennedy, Palmer (Eds). Pathology of Domestic Animals*. 6th edn. New York: Elsevier, pp.465-492.
- 8 Lucena R.B., Rissi D.R., Kommers G.D., Pierezan F., Oliveira-Filho J.C., Macêdo J.T.S.A., Flores M.M. & Barros C.S.L. 2011. A retrospective study of 586 tumours in Brazilian cattle. *Journal of Comparative Pathology*. 145(1): 20-24.
- 9 Lunardi M., Headley S.A., Lisbôa J.A., Amude A.M. & Alfieri A.A. 2008. Outbreak of acute bovine viral diarrhea in Brazilian beef cattle: Clinicopathological findings and molecular characterization of a wild-type BVDV strain subtype 1b. *Research in Veterinary Science*. 85(3): 599-604.
- 10 Marcato P.S., Bettini G., Della Salda L. & Galeotti M. 1998. Pretelangiectasis and telangiectasis of the bovine liver: a morphological, immunohistochemical and ultrastructural study. *Journal of Comparative Pathology*. 119(2): 95-110.
- 11 Stock M.L., Smith B.I. & Engiles J.B. 2011. Disseminated hemangiossarcoma in a cow. *The Canadian Veterinary Journal*. 52(4): 409-413.
- 12 Sutton R.H. & McLennan M.W. 1982. Hemangiossarcoma in a cow. *Veterinary Pathology*. 18(2): 456-458.
- 13 Mello L.S., Bianchi M.V., Bandinelli M.B., Sonne L., Driemeier D. & Pavarini S.P. 2017. Causas de morte em vacas leiteiras no Rio Grande do Sul. *Pesquisa Veterinária Brasileira*. 37(9): 916-920.
- 14 Motta R.G., Motta I.G., Martinez A.C., Silva A.V., Paes A.C., Martins L.S.A., Silva R.C. & Ribeiro M.G. 2016. Unusual caudal vena cava thrombosis in a cow, secondary to *Trueperella (Arcanobacterium) pyogenes* infection. *Pesquisa Veterinária Brasileira*. 36(7): 584-590.
- 15 Queen W.G., Masterson M.A. & Weisbrode S.E. 1992. Hemangiossarcoma of the external naris in a cow. *Journal of the American Veterinary Medical Association*. 201(9): 1411-1412.
- 16 Portela R.A., Riet-Correa F., Garino-Junior F., Dantas A.F.M., Simões S.V.D. & Silva S.M.S. 2010. Doenças da cavidade nasal em ruminantes no Brasil. *Pesquisa Veterinária Brasileira*. 30(10): 844-854.
- 17 Poulsen K.P., McSloy A.C., Perrier M., Prichard M.A., Steinberg H. & Semrad S.D. 2008. Primary mandibular hemangiossarcoma in a bull. *Canadian Veterinary Journal*. 49(9): 901-903.
- 18 Reis M.O., Slaviero M. Lorenzetti M.P., Cruz R.A.S., Guimarães L.L.B., Pavarini S.P., Driemeier D. & Sonne L. 2017. Neoplasmas bovinos diagnosticados no Setor de Patologia Veterinária da UFRGS, Porto Alegre (2005-2014). *Pesquisa Veterinária Brasileira*. 37(2): 105-109.
- 19 Tessele B. & Barros C.S.L. 2016. Tumores em bovinos encontrados em abatedouros frigoríficos. *Pesquisa Veterinária Brasileira*. 36(3): 145-160.
- 20 Warren A.L. & Summers B.A. 2007. Epithelioid variant of hemangioma and hemangiossarcoma in the dog, horse, and cow. *Veterinary Pathology*. 44(1): 15-24.
- 21 Zachary J.F., Mesfin M.G. & Wolff W.A. 1981. Multicentric osseous hemangiossarcoma in a Chianina-Angus steer. *Veterinary Pathology*. 18: 266-270.

