

## Ocorrência de parasitos intestinais em Bugio-preto (*Alouatta caraya*) do Parque Zoobotânico de Teresina, Piauí

Occurrence of Intestinal Parasites in *Alouatta caraya* of the Zoobotanical Park of Teresina, Piauí, Brazil

Maylane Tavares Ferreira da Silva<sup>1</sup>, Eric Carvalho Waquim<sup>1</sup>, Tiago Paixão Ribeiro de Sousa<sup>1</sup>,  
Naelson Railson de Sousa Gomes<sup>1</sup>, Auan Rangel Oliveira de Vasconcelos<sup>1</sup>,  
Camilla Cristina de Oliveira Andrade Silveira<sup>1</sup>, Francisco Michael Junior Costa<sup>1</sup> & Luanna Soares de Melo Evangelista<sup>2</sup>

### ABSTRACT

**Background:** The animals of the genus *Alouatta* are popularly known as Bugios, barbados, roncadores and guaribas, being the neotropical primates better studied in the world. They originate in South America, with records in Argentina, Bolivia, Paraguay and Uruguay. Because of their migrations, many are found debilitated and taken to captivity until their rehabilitation and most cannot be reinserted in nature. They tend to live in extensive areas, having a low resistance against parasitic infections because of low exposure and when kept in captivity, the risks of these infections increase. Some diagnostic techniques can aid in the detection of parasites of zoo animals and can identify the parasitic fauna of these animals. The objective of this work was to investigate and report the presence of intestinal parasites in a female Bugio-preta (*Alouatta caraya*) captive of the Zoobotanical Park of the municipality of Teresina, Piauí, Brazil.

**Case:** The animal presented a constipation signs before clinical signs of apathy, anorexia, diarrhea and weight loss, suggestive signs of parasitosis. Sterile papers were placed on the floor of the animal enclosure and collected fresh stools shortly after defecation, the feces were removed using gloves, stored in a capped containers, identified and taken to the Laboratory of Parasitology of the Department of Parasitology and Microbiology of the Federal University of Piauí, for further evaluation. The fecal samples were submitted to the techniques of spontaneous sedimentation (HPJ), centrifugation-flotation (Faust) and flotation method in hyper saturated sucrose solution (Willis-Mollay), obtaining slides that were analyzed under an optical microscope in the 10x and 40x objective, confirming the presence of ascarids and hookworms.

**Discussion:** The results showed the presence of eggs of *Ascaris* sp. and *Ancylostoma* sp. in all of the analyzed techniques, thus maintaining an alert, since they are considered helminths of zoonotic character. The general state of the animal may have influenced considerably the result of mixed infection by helminths, since it had episodes of diarrhea and was skinny at the time of diagnosis. Diarrheal feces and slimming favor the encounter of mixed infection, since the parasites in large quantity can cause to their hosts a decrease in the absorption of nutrients and an intestinal peristalsis increase. Other works with primates also revealed the presence of parasites in animals, including protozoans. The collection moment and evaluation of the fecal samples of the Bugio coincided with the rainy period in the region. This fact can favor the increase of eggs and larvae of parasites in the environment and, consequently, can contaminate the animals. Regarding to sanitary management of zoos, areas full of plants and trees make it difficult to hygienize the enclosures and in these places is common the presence of other animals that can serve as carriers of pathogens. The available diagnostic great relevance to assess the degree of animal infection, the possibility of transmission and the sanitary conditions of the environment. It was concluded that the female Bugio of the Teresina Zoobotanical Park was parasitized by ascarids and hookworms and the techniques of parasitological exams performed represented great relevance for the early diagnosis and an appropriate treatment, being able to be used for the control of diseases parasites, mainly zoonoses.

**Keywords:** captivity, feces, parasites, primate.

**Descritores:** cativoiro, fezes, parasitos, primata.

## INTRODUÇÃO

*Alouatta caraya* (Bugio-preto ou Guariba-preto) é uma espécie de primata amplamente difundida no Brasil, prevalecendo em diversos biomas [14]. Esses animais originários da América do Sul, vivem predominantemente em copas de árvores, descendo ao chão em busca de água e outros alimentos. Há relatos da sua presença na Argentina, Bolívia, Paraguai e Uruguai [3].

Os Bugios-pretos ainda resistem à extinção devido a variabilidade de seus habitats, entretanto as epidemias podem favorecer a diminuição ou o desaparecimento de exemplares dessa espécie [1,3].

Com a migração para os centros urbanos tornam-se cada vez mais comuns atropelamentos e outros acidentes com esses animais, o que leva os mesmos a serem destinados a cativeiros, criadouros ou zoológicos para a sua reabilitação [19], e muitos deles ficam sob moradia permanente nestes espaços, pela incapacidade de serem reinseridos na natureza.

Em cativeiro, os animais tornam-se mais vulneráveis às enfermidades, já que sua exposição às infecções na natureza é mínima e limitada. Algumas doenças podem deixá-los debilitados ou até mesmo devastar populações [18].

O exame parasitológico de fezes em animais de zoológicos é um recurso diagnóstico bastante relevante por ser capaz de fornecer informações sobre a fauna helmíntica própria de determinada espécie ou daqueles parasitos que podem ser transmitidos ao homem, além de fornecer subsídios a respeito das características do ambiente em que esses animais vivem.

Dessa forma, este trabalho teve como objetivo descrever a presença e a identificação de parasitos intestinais em uma fêmea Bugio-preta (*Alouatta caraya*) cativa do Parque Zoobotânico do município de Teresina, Piauí.

## CASO

O animal era uma fêmea Bugio-preta de idade não revelada, que chegou ao Parque Zoobotânico de Teresina, PI, apreendida pela Polícia Ambiental, ficando alojada num recinto do parque, primeiramente junto com outro animal da mesma espécie e posteriormente foi transferida para um recinto individual. Os animais do Parque são acompanhados por Médicos Veterinários que observaram que essa fêmea apresentava sinais clínicos de apatia, anorexia, diarreia e emagrecimento. Anteriormente, ela tinha apresentado um quadro clínico de constipação, no qual foi tratada.

Foi realizado exame parasitológico de fezes do animal para investigação da causa da possível enfermidade. Foram colocados papéis estéreis no chão do recinto e coletadas amostras de fezes frescas amolecidas logo após a defecação do animal, sendo retiradas, com uso de luvas e espátulas, somente da parte sem contato direto com o papel. Em seguida, as amostras foram armazenadas em recipientes limpos, com tampa, previamente identificados, acondicionados em isopor com gelo reciclável e enviados para o Laboratório de Parasitologia do Departamento de Parasitologia e Microbiologia do Centro de Ciências da Saúde da Universidade Federal do Piauí (DPM/CCS/UFPI), para posterior avaliação.

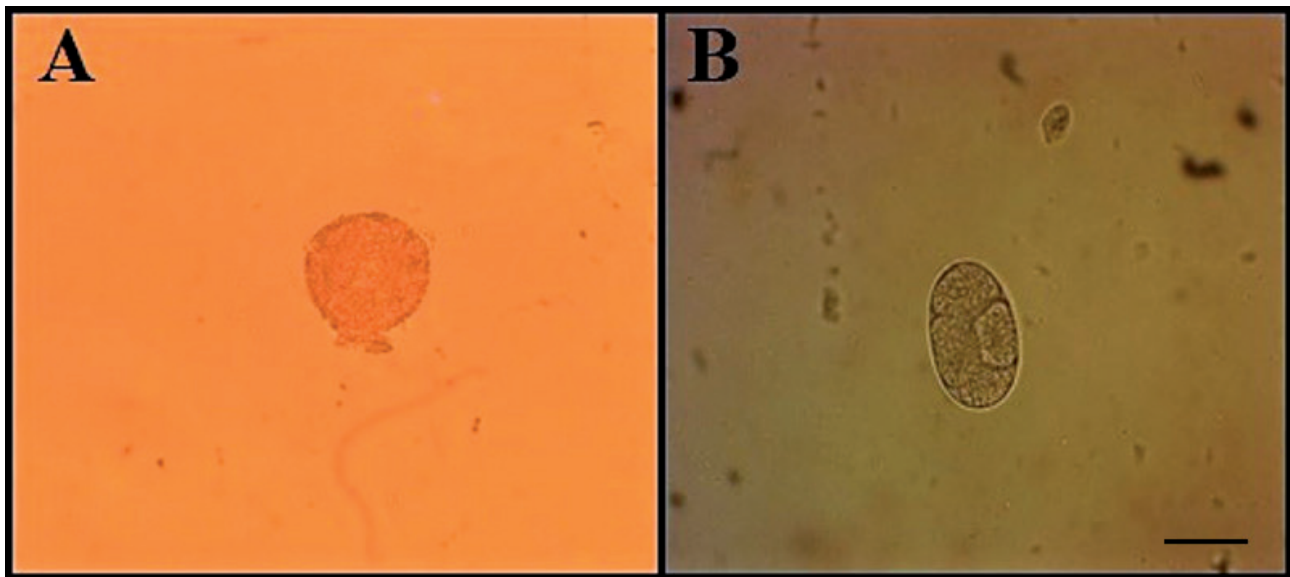
Os métodos de diagnóstico utilizados nestas amostras foram: técnica de sedimentação espontânea ou método de Hoffman, Pons & Janer (HPJ), por melhor identificar ovos pesados de helmintos; técnica de centrifugação-flutuação com sulfato de zinco (método de Faust) e método de flutuação em solução hipersaturada de sacarose (Willis-Mollay), para melhor diagnóstico de ovos leves de helmintos e/ou oocistos e cistos de protozoários [11].

Após o processamento de cada técnica, as lâminas foram montadas e observadas em microscópio óptico nas objetivas de 10x e 40x, para confirmação da presença ou ausência de parasitos. Foram confeccionadas três lâminas para cada técnica, para uma melhor precisão dos resultados, confirmando o parasitismo por ascarídeos e ancilostomídeos.

## DISCUSSÃO

Os resultados encontrados revelaram a presença de ovos de *Ascaris* sp. e de *Ancylostoma* sp. na fêmea Bugio-preta, como mostra a Figura 1.

Foi possível observar a presença e a integridade de larvas dentro de alguns ovos encontrados, o que pode indicar alta parasitemia [10], revelada nos sinais clínicos apresentados pelo animal. Vale ressaltar que o estado geral da Bugio-preta pode ter influenciado consideravelmente no resultado de infecção mista por helmintos, uma vez que ela apresentava episódios de diarreia e estava muito magra no momento do diagnóstico. As fezes diarreicas e emagrecimento favorecem o encontro de associações parasitárias, inclusive de protozoários, uma vez que os parasitos em grande quantidade podem causar aos seus hospedeiros diminuição da absorção de nutrientes e aumento do peristaltismo intestinal [16].



**Figura 1.** Prancha fotomicrográfica dos parasitos intestinais identificados nas fezes da Bugio-preta (*Alouatta caraya*). A- Ovo de *Ascaris* sp., identificado por meio da técnica HPJ (Obj. 40x). B- Ovo de *Ancylostoma* sp., identificado por meio da técnica Willis-Mollay (Obj. 40x). [Barra= 50 µm]. Fonte: Arquivo Pessoal.

Em um estudo realizado no Centro de Triagem de Animais Silvestres (CETAS) da Bahia, obteve-se positividade para parasitos intestinais em alguns primatas do local. Foram encontrados além de protozoários, helmintos dos gêneros *Ancylostoma* sp. e *Strongiloides* sp. [8]. Estes resultados foram avaliados pelo método direto e HPJ, sendo esta última técnica também utilizada neste relato.

Em um levantamento realizado no Instituto Oswaldo Cruz, RJ, foi constatada que todas as 46 espécies de primatas apresentavam pelo menos um helminto já registrado [5]. Logo, esses dados representam um fator importante para o estudo da parasitologia em animais silvestres, já que a maior parte das espécies de helmintos em primatas ainda permanece desconhecida.

Um trabalho realizado no município de Santa Maria, RS, também em macacos bugios-pretos mostrou resultados positivos para parasitoses intestinais, porém a prevalência foi para oocistos de *Cryptosporidium* sp. e cistos de *Giardia* sp., afirmando que a água consumida pelos animais pode ter sido a fonte de contaminação. Dois dos primatas com infecção mista pelos protozoários estavam diarreicos [16], sinal clínico também apresentado pelo animal deste trabalho.

Outros autores analisando amostras de fezes de mamíferos domésticos e silvestres do Parque Nacional da Serra da Capivara, PI, também encontraram ovos de Ascarididae nas fezes de macacos *Alouatta caraya*, além da presença de *Strongyloides* sp., *Trichostrongylidae* e *Tripianoxyuris minutus* [4].

Não foi possível identificar a espécie de Ascarididae observada neste trabalho, pois precisaria de uma análise de DNA para a confirmação, já que os ovos desta família possuem muitas características similares entre as espécies. Existem poucos estudos sobre a ocorrência de *Ascaris* em Bugios, sendo que a espécie *Ascaris elongata* foi encontrada no intestino de *Alouatta belzebu*, também denominada de bugio-de-mãos-ruivas [12].

A prevalência de parasitos em mamíferos de cativeiro varia conforme a região em que o animal se encontra, o clima do ambiente, o manejo sanitário empregado, a profilaxia e o tratamento utilizado para determinada doença [18].

O momento da avaliação das amostras fecais deste animal coincidiu com o período chuvoso na região. Fato este que pode favorecer o aumento de ovos e larvas de parasitos no ambiente e, conseqüentemente, pode contaminar outros animais. Resultados preliminares revelaram aumento de parasitos em *Alouatta guariba clamitans* no inverno e primavera, justamente nas estações com alto índice pluviométrico em Porto Alegre [17].

Alguns trabalhos não informam com exatidão a prevalência de parasitoses intestinais de acordo com a estação do ano. No entanto, diferentemente deste resultado, outros autores revelaram uma maior quantidade de espécies de parasitos encontrados durante a estação seca em algumas espécies de *Alouatta* da Colômbia [13].

Em contrapartida, outro estudo mostrou que a precipitação sazonal teve efeitos mistos, dependendo

do parasito, ou seja, enquanto a prevalência de protozoários aumentou significativamente com a precipitação das chuvas, a prevalência de helmintos diminuiu [9].

Em decorrência do período chuvoso na região, o ambiente do recinto do animal deste trabalho encontrava-se úmido com algumas sujidades, além de folhas caídas.

Quanto ao manejo sanitário dos zoológicos, a extensa área cheia de plantas e árvores que os acobertam dificulta uma boa higienização dos recintos. Nestes locais é comum a presença de outros animais como pássaros e roedores que podem servir como veiculadores de agentes patogênicos, além do intermédio dos calçados dos tratadores [7,18], podendo transportar, inclusive, fezes contaminadas de um recinto a outro.

As ferramentas de diagnóstico coproparasitológico disponíveis nos laboratórios são bastante utilizadas para análise de ovos de helmintos e/ou oocistos e cistos de protozoários e de grande relevância para avaliar o grau da infecção do animal, a possibilidade de transmissão de parasitoses para outros seres, inclusive para humanos e as condições sanitárias do ambiente em que os animais estão sendo submetidos [2], e ainda, para proceder com um diagnóstico preciso e eficaz, um tratamento específico e com as medidas de controle necessárias para cada caso.

Além dos primatas, a presença de endoparasitas gastrointestinais também é relatada em outras

espécies que vivem em cativeiro, como aves, carnívoros e felídeos silvestres [6,15]. E um dos principais fatores relacionados à ocorrência de parasitoses nestes animais é a sanidade individual e do ambiente.

Para o caso em questão, foram recomendadas medidas de controle para enfermidades parasitárias. Com relação ao recinto, preconizou-se a remoção das fezes e limpeza diária com uso de desinfetantes. Para o animal, terapia para o restabelecimento do quadro clínico e posterior administração de anti-helmíntico de amplo espectro.

Conclui-se que a fêmea Bugio-preta avaliada neste trabalho estava parasitada por ascarídeos e ancilostomídeos e as técnicas de exames parasitológicos de fezes realizadas foram de grande relevância para o diagnóstico precoce. Portanto, esses métodos devem ser realizados rotineiramente em animais de cativeiro, pois auxiliam no tratamento adequado para o controle de enfermidades parasitárias, principalmente zoonoses.

**Acknowledgments.** À Direção do Parque Zoológico de Teresina, PI; ao Médico Veterinário Alexandre Clark Martins, responsável pelos animais dos recintos do Parque e por auxiliar na coleta do material fecal do animal deste relato; e ao Mestrando em Ciência Animal (UFPI) Marcos Antônio Celestino de Sousa Filho, por ajudar na tradução do Abstract deste artigo.

**Declaration of interest.** The authors report no conflicts of interest. The authors alone are responsible for the content and writing of the paper.

## REFERENCES

- 1 Almeida M.A.B., Santos E., Cardozo J.C., Fonseca D.F., Noll C.A., Silveira V.R., Maeda A.Y., Souza R.P., Kanamura C. & Brasil R.A. 2012. Yellow fever outbreak affecting *Alouatta* populations in Southern Brazil (Rio Grande do Sul State), 2008-2009. *American Journal of Primatology*. 74(1): 68-76.
- 2 Araújo A.J.U.S., Kanamura H.Y., Dias L.C.S., Gomes J.F. & Araújo S.M. 2003. Coprotest quantitativo: quantificação de ovos de helmintos em amostras fecais utilizando-se sistema de diagnóstico comercial. *Jornal Brasileiro de Patologia e Medicina Laboratorial*. 39(2): 115-124.
- 3 Bicca-Marques J.C. & Freitas D.S. 2010. The role of monkeys, mosquitoes, and humans in the occurrence of a yellow fever outbreak in a fragmented landscape in South Brazil: protecting howlers monkeys is a matter of public health. *Tropical Conservation Science*. 3(1): 78-89.
- 4 Brandão M.L., Chame M., Cordeiro J.L.P. & Chaves S.A.M. 2009. Diversidade de helmintos intestinais em mamíferos silvestres e domésticos na Caatinga do Parque Nacional Serra da Capivara, Sudeste do Piauí, Brasil. *Revista Brasileira de Parasitologia Veterinária*. 18(1): 19-28.
- 5 Corrêa P., Bueno C., Soares R., Vieira F.M. & Muniz-Pereira L.M. 2016. Checklist of helminth parasites of wild primates from Brazil. *Revista Mexicana de Biodiversidad*. 87: 908-918.
- 6 Farret M.H., Fanfa V.R., Silva A.S., Zanette R.A. & Monteiro S.G. 2008. Parasitismo por protozoários gastrointestinais em carnívoros silvestres mantidos em cativeiro no sul do Brasil. *Revista Portuguesa de Ciências Veterinárias*. 103(565-566): 93-95.

- 7 Lasprilla M.I., Ocampo M.C. & López G.V. 2009. Identificación de huevos de nemátodos en carnívoros y primates ubicados em el Zoológico Santa Fe de Medellín, mediante método coprológico directo y de flotación. *SpeiDomus*. 5(10): 30-36.
- 8 Macedo E.C. 2016. Ocorrência de parasitas gastrointestinais em primatas mantidos em cativeiro no centro de triagem de animais silvestres (CETAS) em Vitória da Conquista, Bahia. Vitória da Conquista, BA. Monografia (Graduação em Ciências Biológicas) - Universidade Federal da Bahia.
- 9 Martinez-Mota R. 2015. The effects of habitat disturbance, host traits, and host physiology on patterns of gastrointestinal parasite infection in black howler monkeys (*Alouatta pigra*). 185p. Dissertation (PhD in Anthropology) - University of Illinois.
- 10 Monteiro S.G. 2014. *Parasitologia na Medicina Veterinária*. São Paulo: Roca, 356p.
- 11 Neves D.P. 2012. *Parasitologia Humana*. 12.ed. Rio de Janeiro: Atheneu, 546p.
- 12 Pinto R.M., Knoff M., Gomes D.C. & Noronha D. 2011. Nematodes from mammals in Brazil: an updating. *Neotropical Helminthology*. 5(2): 139-183.
- 13 Rondón S., Ortiz M., León C., Galvin N., Link A. & González C. 2017. Seasonality, richness and prevalence of intestinal parasites of three neotropical primates (*Alouatta seniculus*, *Ateles hybridus* and *Cebus versicolor*) in a fragmented forest in Colombia. *International Journal for Parasitology: Parasites and Wildlife*. 6(3): 202-208.
- 14 Rylands A.B. & Mittermeier R.A. 2013. Family Atelidae (howlers, spider and woolly monkeys and muriquis). In: Mittermeier R.A., Rylands A. & Wilson D.E. (Eds). *Handbook of the mammals of the world*. 3rd edn. Barcelona: Lynx Editions, pp.484-489.
- 15 Santos P.M.S., Silva S.G.N., Fonseca C.F. & Oliveira J.B. 2015. Parasitos de aves e mamíferos silvestres em cativeiro no estado de Pernambuco. *Pesquisa Veterinária Brasileira*. 35(9): 788-794.
- 16 Silva A.S., Gressler L.T., Lara V.M., Monteiro S.M.G. & Carregaro A.B. 2009. Protozoários gastrintestinais em Bugios (*Alouatta* sp.) mantidos em cativeiro. *Ciência Animal Brasileira*. 10(2): 669-672.
- 17 Silveira E. 2012. Ocorrência de helmintos gastrintestinais em primatas de vida livre da espécie *Alouatta guariba clamitans*. In: *XIII Salão de Iniciação Científica - PUCRS*. (Porto Alegre, Brasil). 1 CD ROM.
- 18 Snak A., Agostini K.M.A., Lenzi P.F., Montanucci C.R., Delgado L.E. & Zabott M.V. 2017. Perfil parasitológico de mamíferos silvestres cativos. *Veterinária e Zootecnia*. 24(1): 193-200.
- 19 Trindade R., Jesus A.S., Santos E.O., Cabral J.N.H.C., Teixeira F. & Becker F.G. 2012. Diagnóstico de demandas do manejo emergencial de bugios-ruivos (*Alouatta clamitans*), na Região Metropolitana de Porto Alegre. In: *XIII Salão de Iniciação Científica - PUCRS*. (Porto Alegre, Brasil). 1 CD ROM.