

Piometra em cadela possivelmente causada pelo uso simultâneo de levonorgestrel e cipionato de estradiol

Pyometra in a Bitch Possibly Caused by Simultaneous Administration of Levonorgestrel and Estradiol Cypionate

Filipi Alexandre do Nascimento Silva¹, Caroline Sestito Franciscato², Pollyana Linhares Sala², Thaís Camaso de Sá², Mayara da Silva Trentim², Melissa Marchi Zaniolo², Icaro Mateus Cosmo de Moura Costa² & Ana Maria Quessada²

ABSTRACT

Background: Toxicological events in animals may be accidental or intentional and could occur in the home environment. These events could involve different agents such as pesticides, rodenticides, medicines, foods, and plants. Indiscriminate use of medication in pets by their owners is common. Self-medication of animals with drugs for human use can cause irreversible damage to their health. The emergency contraceptive pill (morning-after pill), comprising concentrated hormonal compounds, is sold freely in Brazil. The objective of this article was to report a case of pyometra in a bitch possibly caused by simultaneous administration of human emergency contraceptive pill along with a veterinary contraceptive medication. **Case:** A 6-year-old bitch was referred to a Veterinary Medical Teaching Hospital for abdominal enlargement. According to the guardian, during estrus (30 days before the consultation) the female dog was covered. After intercourse, the owner administered a human emergency contraceptive pill (morning-after pill - Levonorgestrel) and a veterinary contraceptive (Estradiol Cypionate). Physical examination revealed severe dehydration (10%) and high temperature, besides the abdominal enlargement. The hemogram revealed leukocytosis with a left shift, characteristic of infection. After clinical examination, closed pyometra was suspected, and later confirmed by ultrasonography. Due to the poor clinical condition, fluid therapy was performed, and a systemic antibiotic was administered. After stabilization, the patient underwent ovariohysterectomy. In the postoperative period, the fluid therapy was continued, and antibiotic and anti-inflammatory drugs were administered. Two days after surgery, the patient was discharged for home recovery.

Discussion: Most cases of drug poisoning in animals involve female dogs, similar to the patient in this report. There is no theory elucidating the same, but the rate of incidence in female dogs has been reported to be higher than that in male dogs in the veterinary clinical routine. The administration of medicines at the guardian's discretion, as seen in this case, is common in Brazil. The drugs involved may be of veterinary or human use. Drug intoxication is linked to the culture of self-medication. If the animal presents a symptom similar to that of a human, the guardian dispenses the same medicine used for him to their pet animal. Thus, it can be inferred that the guardian of the bitch in this report had the habit of self-medication and adopted the same conduct with the pet. The emergency contraceptive pill used here consisted of levonorgestrel, a progestin-type of hormone. No reports of levonorgestrel use have been reported in dogs; therefore, the mode of action of the drug in the canine species is unknown. The administration of progestogens in bitches is one of the main causes of reproductive diseases in the species. One of the diseases related to the use of contraceptives in bitches is pyometra. Despite the evidence, the human contraceptive cannot be determined as the cause of pyometra, because a veterinary contraceptive was also administered. Pyometra probably occurred due to the combined effect of both drugs. Thus, this case was diagnosed as drug intoxication. Veterinarians should be alert on this subject and invest in awareness and prevention of self-medication in animals by their guardians.

Keywords: self medication, human medicines, pets, intoxication.

Descritores: automedicação, medicamentos humanos, animais de estimação, intoxicação.

DOI: 10.22456/1679-9216.95875

Received: 10 May 2019

Accepted: 4 September 2019

Published: 11 October 2019

¹Universidade Federal do Piauí (UFPI), Teresina, PI, Brazil. ²Universidade Paranaense (UNIPAR), Umuarama, PR, Brazil. CORRESPONDENCE: A.M. Quessada [mariaquessada@prof.unipar.br]. Pós-graduação em Ciência Animal com Ênfase em Produtos Bioativos, UNIPAR. Praça Mascarenhas de Moraes n. 4282. CEP 87.502-210 Umuarama, PR, Brazil.

INTRODUÇÃO

A piometra que consiste em acúmulo de secreção purulenta no interior do útero [5], resulta da colonização do útero por bactérias oportunistas componentes da microbiota vaginal, isolando-se, na maioria dos casos, *Escherichia coli*, *Streptococcus* hemolítico, *Staphylococcus* sp., *Klebsiella* sp., *Pasteurella* sp., *Pseudomona* sp. e *Proteus* sp. [13,17]. Tais bactérias se proliferam devido à ação progesterônica durante o diestro, principalmente nos animais de meia-idade, enquanto nos mais jovens, pode estar relacionada à administração exógena de estrógeno para supressão do estro e prevenção da gestação [14].

A falta de informação quanto ao uso adequado de medicamentos, pesticidas, rodenticidas e outros produtos no ambiente doméstico é uma das principais causas de intoxicação em animais. Substâncias, como medicamentos, são muitas vezes administradas ou utilizadas sem orientação ou acompanhamento de profissional qualificado [4].

O uso indiscriminado de medicação por tutores é uma situação comum nos animais de estimação e vem ocasionando agravos na rotina veterinária. A falta de conhecimento dos tutores, o acesso fácil aos fármacos (humanos ou de uso animal) e o hábito de automedicação torna a intoxicação farmacológica um dos mais importantes tipos de intoxicação em animais [19]. Fármacos comumente utilizados por pessoas, mesmo em crianças, podem causar danos irreversíveis à saúde dos animais devido a diferenças metabólicas [6].

O objetivo deste artigo é relatar um caso de piometra em uma cadela provavelmente causado pela utilização de pílula para contracepção de emergência em humanos associada ao anticoncepcional de uso veterinário.

CASO

Foi atendida em um Hospital Veterinário Universitário (HVU) uma cadela não-castrada de seis anos, sem raça definida. Segundo relato da tutora a fêmea apresentava um aumento de volume abdominal. Durante a anamnese, a tutora afirmou que a cadela tinha apresentado cio 30 dias antes da consulta médica.

Durante o cio, a cadela foi coberta por um cão desconhecido. Após a relação sexual a tutora informou que havia administrado por conta própria um fármaco de uso humano cuja apresentação comercial é Hora H Uno, utilizada como contraceptivo de emergência (Fi-

gura 1 A). Também foi administrado um medicamento anticoncepcional (cipionato de estradiol) de uso veterinário denominado comercialmente de ECP (Figura 1B).

Ao exame físico constatou-se aumento de volume abdominal, estado nutricional magro, com grau de desidratação 10%, tempo de preenchimento capilar menor que dois segundos, pulso femoral normal, temperatura 40°C. Suspeitou-se de piometra fechada.

Devido à condição clínica da paciente foi realizada fluidoterapia com solução de Ringer com lactato¹ por via intravenosa (IV), Cefalotina² [30 mg/kg/IV], Dipirona³ [25 mg/kg/SC] e foi coletado sangue para exames.

O exame ultrassonográfico demonstrou dilatação uterina com fluido anecoico confirmando piometra fechada. O hemograma revelou leucocitose com desvio à esquerda.

Com quadro clínico estabilizado a paciente foi conduzida ao centro cirúrgico para realização de ovariossalpingohisterectomia. Durante o transoperatório foi confirmada a piometra (Figura 2). O procedimento cirúrgico foi realizado com técnica de rotina descrita na literatura [16].

No pós-cirúrgico foi administrado Cefalotina² [30 mg/kg/IV], Metronidazol⁴ [25 mg/kg/IV], Meloxicam⁵ [0,1 mg/kg/SC] e Suplementação nutricional⁶.

A ferida cirúrgica foi limpa diariamente com solução fisiológica 0,9%⁷. Após a limpeza era feita a administração tópica de Rifampicina Spray⁸. Dois dias após a cirurgia, a paciente recebeu alta hospitalar e foi liberada para recuperação domiciliar.

A cadela permaneceu com colar elisabetano até 10 dias para retirada dos pontos cirúrgicos. Nas consultas de retorno a cadela estava se recuperando bem da enfermidade e se alimentando bem melhor.

DISCUSSÃO

A maioria dos casos de intoxicação por medicamentos em animais ocorre em fêmeas [1, 20], como a paciente deste relato. Não há uma explicação para esta maior frequência de fêmeas, no entanto, há relatos de que a casuística de fêmeas é maior do que de machos na rotina clínica veterinária [12].

A administração de medicamentos por conta própria do tutor, como ocorreu na cadela do caso em questão, é comum no Brasil [1,4,6,11,20]. Os medicamentos envolvidos neste tipo de situação podem ser de uso veterinário ou de uso humano ou ainda ambos [1,4,6,10,20]. Na cadela objeto deste relato foi utilizado

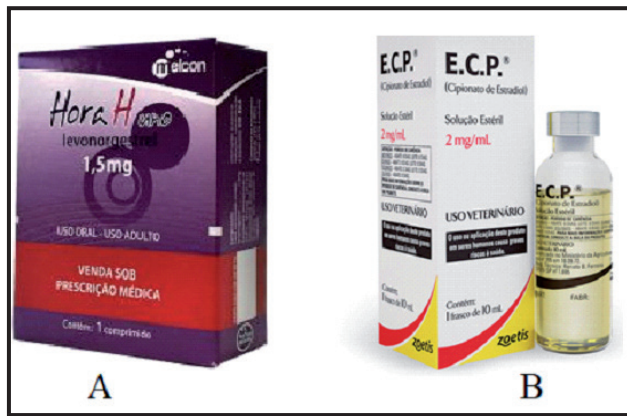

Figura 1. Embalagens comerciais de anticoncepcionais. A- anticoncepcional de emergência (pílula do dia seguinte) de uso humano. B- Anticoncepcional de uso veterinário indicado para cadelas e gatas.

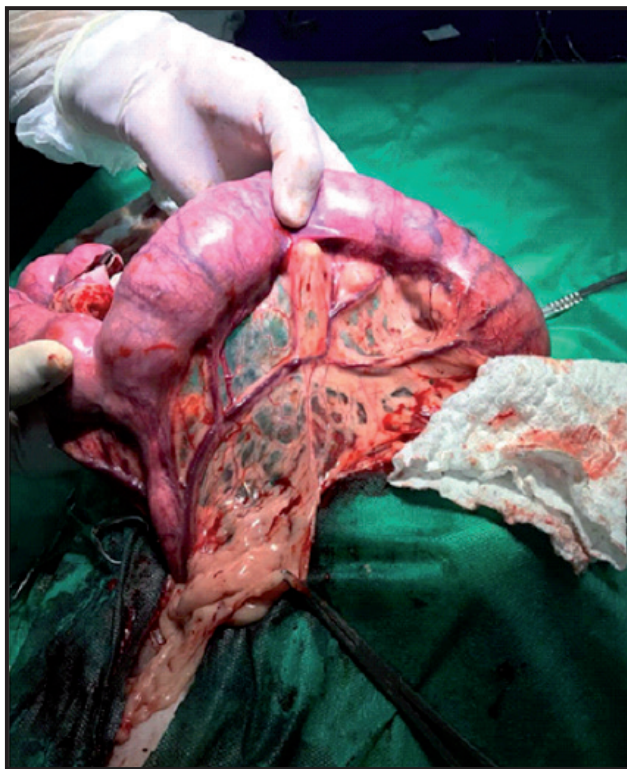


Figura 2. Cadela, seis anos, sem raça definida, submetida à ovariosalpingo-histerectomia devido à piometra. Observar o útero aumentado de volume.

um medicamento [contraceptivo de emergência – levonorgestrel] humano (Figura 1A) e outro veterinário [anticoncepcional - cipionato de estradiol] Figura 1B).

A intoxicação por medicação está ligada à cultura da automedicação familiar. Isso faz com que as pessoas empreguem o mesmo comportamento com seus animais de estimação, ou seja, se o animal está apresentando algum sintoma parecido com o que o ser humano apresenta o proprietário medica com o que ele costumeiramente se medica [4]. Dessa maneira, infere-se que o tutor da cadela deste relato tem o hábito da automedicação e adota a mesma conduta com o seu animal de estimação.

O contraceptivo de emergência utilizado nesta paciente (Hora H Uno) é constituído de 1,5 mg de levonorgestrel [8], hormônio do tipo progestágeno [7]. Levonorgestrel é amplamente utilizado como contraceptivo de emergência, mas seu mecanismo de ação ainda não está bem estabelecido [18]. Mecanismos de atuação propostos para este fármaco incluem alterações em diversos processos fisiológicos como crescimento folicular, ovulação, motilidade espermática, fertilização, implantação do blastocisto e função endometrial [9]. Sabe-se que o levonorgestrel é mais efetivo antes da ovulação do que após a ovulação. No entanto, tais ações foram constatadas em experimentos com roedores e outros animais como primatas não humanos [3]. Não foram observados na literatura relatos do uso de levonorgestrel em cães. Desta forma, a ação do fármaco na espécie canina é desconhecida. No entanto, a administração de progestágenos (como é o caso do levonorgestrel) em cadelas para evitar a concepção é uma das principais causas de enfermidades reprodutivas na espécie canina [2,14]. Uma destas enfermidades que está relacionada ao uso de anticoncepcionais em cadelas é a piometra [14,15], como ocorreu neste animal.

Apesar de não haver evidências suficientes para afirmar que o anticoncepcional humano foi a causa determinante da piometra já que houve também a administração de anticoncepcional veterinário, há muitos relatos de que a utilização de anticoncepcional veterinário causa piometra em cadelas [14,15]. Provavelmente a piometra ocorreu pela associação de efeitos dos dois fármacos.

A utilização de medicação por conta própria do tutor foi a causa de piometra nesta cadela, caracterizando intoxicação medicamentosa. Médicos veterinários devem estar alertas à utilização de medicamentos por conta própria do tutor e devem investir na prevenção de tal conduta.

MANUFACTURERS

¹Equiplax. Aparecida de Goiânia, GO, Brazil.

²ABL - antibióticos do Brasil. Cosmópolis, SP, Brazil.

³Zoetis. São Paulo, SP, Brazil

⁴Fresenius Kabi. Barueri, SP, Brazil.

⁵Ouro Fino. Cravinhos, SP, Brazil.

⁶Avert. São Paulo, SP, Brazil.

⁷Eurofarma Laboratórios Ltda. São Paulo, SP, Brazil

⁸Sanofi-Aventis Farmacêutica Ltda. São Paulo, SP, Brazil.

Funding. Universidade Paranaense (UNIPAR).

Declaration of interest. The authors report no conflicts of interest. The authors alone are responsible for the content and writing of the paper.

REFERENCES

- 1 Abreu B.A. & Silva D.A. 2014. Drogas relacionadas a casos de intoxicações em cães. *Acta Biomedica Brasiliensia*. 5(2): 71-78.
- 2 Araújo L.S., Araújo N.L.S., Alfaro C.E.P. & Carneiro R.S. 2014. Morte fetal em cadelas e gatas submetidas a tratamento com anticoncepcionais atendidas no Hospital Veterinário da Universidade Federal de Campina Grande. *Acta Veterinaria Brasilica*. 8(2): 193-194.
- 3 Bastos L.L., Ventura M. & Brandão E.R. 2018. Entre a biomedicina, a saúde pública e os direitos: um estudo sobre os argumentos do Consórcio Internacional sobre Contracepção de Emergência para promover o acesso aos contraceptivos de emergência em “países em desenvolvimento”. *Cadernos Pagu* (53): e185309.
- 4 Conceição J.L.S. & Ortiz M.A.L. 2015. Intoxicação domiciliar de cães e gatos. *Revista UNINGÁ*. 24(2):59-62.
- 5 Contri A., Gloria A., Carluccio A., Pantaleo S. & Robbe D. 2015. Effectiveness of a modified administration protocol for the medical treatment of canine pyometra. *Veterinary Resort Communicationns*. 39(1): 1-5.
- 6 Feldkircher K.C.G. 2014. Intoxicação medicamentosa em animais domésticos. *Revista Científica de Medicina Veterinária*. 1(1): 14-18.
- 7 Figueiredo R., Borges A.L.V. & Bastos S. 2015. A Contracepção de Emergência como Conquista de Direitos Sexuais e Reprodutivos. *Panorama da contracepção de emergência no Brasil*. São Paulo: Instituto de Saúde, pp.15-22.
- 8 HORA H UNO: levonorgestrel. 2014. Olívia M.C. de Queiroz (responsável técnico). Anápolis: Indústria Farmacêutica Melcon do Brasil S.A, Bula de remédio.
- 9 Kahlenborn C., Peck R. & Sever W.B. 2015. Mechanism of action of levonorgestrel emergency contraception. *The Linacre Quarterly*. 82(1): 18-33.
- 10 Medeiros R.J., Monteiro F.O., Silva G.C. & Nascimento Júnior A. 2009. Casos de intoxicações exógenas em cães e gatos atendidos na Faculdade de Veterinária da Universidade Federal Fluminense durante o período de 2002 a 2008. *Ciência Rural*. 39(7): 2105-2110.
- 11 Quessada A.M., Carvalho R.L., Silva F.A.N. & Klein R.P. 2010. Uso de medicamentos sem prescrição médico-veterinária-comunicação. *Veterinária Notícias*. 16(1): 69-71.
- 12 Rodrigues N.M., Moraes A.C., Quessada A.M., Carvalho C.J.S., Dantas S.S.B. & Ribeiro R.C.L. 2018. Classificação anestésica do estado físico e mortalidade anestésico-cirúrgica em cães. *Arquivo Brasileiro de Medicina Veterinária e Zootecnia*. 70(3): 704-712.
- 13 Sharif H., Hagman R., Wang L. & Eriksson S. 2013. Elevation of serum thymidine kinase 1 in a bacterial infection: Canine pyometra. *Theriogenology*. 79(1): 17-23.
- 14 Silveira C.P.B., Machado E.A.A., Silva W.M., Marinho T.C.M.S., Ferreira A.R.A., Burger C.P. & Costa Neto J.M. 2013. Estudo retrospectivo de ovariossalpingo-histerectomia em cadelas e gatas atendidas em Hospital Veterinário Escola no período de um ano. *Arquivo Brasileiro de Medicina Veterinária e Zootecnia*. 65(2): 335-340.
- 15 Souza J.P.M., Moraes L.A., Pereira J.M.M., Silva S.P., Casseb L.M.N. & Casseb A.R. 2014. Uso de contraceptivos de origem hormonal e quadro hematológico na incidência da piometra canina. *Veterinária e Zootecnia*. 21(2): 275-278.
- 16 Stone E.A. 2007. Ovário e útero. In: Slatter D.H. (Ed). *Manual de cirurgia de pequenos animais*. v.2. 3.ed. São Paulo: Manole, pp.1487-1502.
- 17 Trautwein L.G.C., Sant’anna M.C., Justino R.C., Giordano L.G.P., Flaiban K.K.M.C. & Martins M.I.M. 2017. Piometras em cadelas: relação entre o prognóstico clínico e o diagnóstico laboratorial. *Ciencia Animal Brasileira*. 18(1): 1-10.
- 18 Trussell J. & Jordan B. 2006. Mechanism of action of emergency contraceptive pills. *Contraception*. 74(2): 87-89.
- 19 Xavier F.G., Maruo V.M. & Spinosa H.S. 2008. Toxicologia dos Medicamentos. In: Spinosa H.S, Gôrniak K.S.L. & Palermo-Neto J. (Eds). *Toxicologia Aplicada a Medicina Veterinária*. São Paulo: Manole, pp.117-133.
- 20 Zang L., Bing R.S., Araujo A.C.P. & Ferreira M.P. A. 2018. Retrospective Study of Small Animal Poisoning at the Veterinary Medical Teaching Hospital from South Region of Brazil. *Acta Scientiae Veterinariae*. 46(1): 1584-1591.