

Comparação clínica entre dois métodos de estabilização em desvio angular distal de tíbia corrigido pela metodologia CORA

Clinical Comparison between Two Stabilization Methods in Distal Tibial Angular Deviation Corrected by the CORA Method

Caio Afonso dos Santos Malta¹, Leonardo Augusto Lopes Muzzi²,
Larissa Teixeira Pacheco², Daniel Munhoz Garcia Perez Neto², Vanessa Matos Pires³,
Caroline Ribeiro de Andrade¹ & Ruthnéia Aparecida Lázaro Muzzi²

ABSTRACT

Background: Angular deformity is characterized by the deviation of part of the bone that can occur in three different planes, frontal, sagittal and transverse. Trauma on physal plates is the most common cause of angular deviations of the limbs in dogs. Currently the CORA (Center of Rotation of Angulation) methodology is the best way to evaluate and surgically correct these deformities. The objective of this study is to describe the surgical procedures performed to treat the uniapical *valgus* deviation affecting both tibial bones in a dog, comparing the outcomes of hybrid external skeletal fixator used in the right pelvic limb in relation to the locking plate used in the left pelvic limb.

Case: A 10-month old Border Collie dog was attended at the University Veterinary Hospital with history of lameness and deviation of both pelvic limbs. In the orthopedic examination, it was possible to identify bilateral *valgus* deviation in the region of the tibio-tarsal joints and moderate lameness, with absence of pain or joint crepitation. Radiographic examination showed that the deformity was only uniapical in the frontal plane, affecting both tibial bones of the dog. Signs of osteoarthritis were not observed and the preoperative examinations were within the normal limits for the species. The deformities were corrected in two surgical times starting with the procedure in the right tibia, which appeared to be clinically worse. Due to the fact that it was a bilateral affection and there was not a healthy pelvic limb to obtain the normal angles values of this dog, for planning according to the CORA methodology, the values of the tibial mechanical angles for dogs of similar size were taken from the literature. For surgical correction of the right tibia, a closed wedge osteotomy was performed following the second rule of Paley, with bone stabilization using type IB hybrid external skeletal fixator (ESF). The radiographic follow-up was done every 30 days postoperatively, however at 60 days the dog presented with severe lameness and the ESF had to be removed due to the breaking of one of the wires that composed the ring of the hybrid system. The limb continued to be treated by external bandages and total bone healing occurred at 210 days after surgery. Only after the complete recovery of the right limb, the left pelvic limb was operated and was also corrected by closed wedge osteotomy from the second Paley's rule. However, the bone stabilization was achieved with the use of a T-shaped locking plate. Radiographic follow-up was performed every 30 days postoperatively and at 60 days the osteotomy gap was already consolidated and the dog showed good weight bearing in the pelvic limbs without signs of lameness or pain.

Discussion: Currently, it is indicated that bone deformities in small animals should be corrected using the CORA methodology. The hybrid ESF is one of the most commonly used fixation systems for bone stabilization after corrective osteotomies due to great versatility, however, the reported complication rates are relatively high. The locking plates with special shapes, such as the "T" plate used in this study, provide the stable fixation of osteotomies with limited bone stock, as they allow the introduction of larger number of screws per area. Thus, this latter type of implant becomes advantageous for the correction of bone deformities close to the joints. It is concluded that CORA methodology is really effective in the planning of corrective surgeries of angular deviations in dogs. In this case report, the resulting tibial angles after the surgical corrections were within the normal range for healthy dogs of similar size. However, the use of locking plate provided better results with early bone healing and fewer complications than the type IB hybrid ESF.

Keywords: bone deformity, pelvic limb deviation, osteotomy, closed wedge.

Descritores: deformidade óssea, desvio do membro pélvico, osteotomia, cunha fechada.

DOI: 10.22456/1679-9216.99560

Received: 30 September 2019

Accepted: 7 January 2020

Published: 31 January 2020

¹Departamento de Clínica e Cirurgia Veterinária - FCAV - UNESP, Jaboticabal, SP, Brazil. ²Departamento de Medicina Veterinária - UFLA, Lavras, MG, Brazil. ³Pós-Graduação Ciência Animal - UNIFRAN, Franca, SP. CORRESPONDENCE: C.A.S Malta [malta_caio@hotmail.com]. Departamento de Clínica e Cirurgia Veterinária FCAV - UNESP. Câmpus de Jaboticabal. Via de Acesso Prof. Paulo Donato Castellane s/n. CEP 14.884-900 Jaboticabal, SP, Brazil.

INTRODUÇÃO

A deformidade anatômica angular ocorre quando parte de um osso se desvia em relação ao seu eixo normal. Esses desvios podem ocorrer em três planos diferentes, frontal, sagital e/ou transversal [4,18]. O fechamento precoce das placas de crescimento, é a principal causa de deformidade dos ossos longos em cães [12-14]. Geralmente o fechamento prematuro ocorre devido a traumas que envolvem a placa de crescimento [7,9]. As regiões mais afetadas pela deformidade angular são ossos do antebraço [7,12,13], tibia [3,20,22] e fêmur [21].

Atualmente as deformidades angulares são avaliadas e tratadas seguindo a metodologia CORA (*Center of Rotation of Angulation*) [8,12,14]. O CORA consiste na obtenção do ponto central da deformidade, sendo útil para referenciar os cálculos para correção do desvio. Para encontrar esse ponto é necessário mensurar os ângulos e eixos (mecânico ou anatômico) dos ossos deformados que variam conforme o porte e a raça do animal [4,8,18]. Nos casos de desvio *valgus* a osteotomia em cunha fechada produz melhores resultados [18]. Os implantes que recebem destaque para tratamento das deformidades angulares são as variações do sistema de fixação esquelética externa, tais como os lineares [19], circulares [3,9,14,15] e híbridos [10,20,23], assim como as placas ósseas [2,9,11].

O objetivo desse trabalho é descrever e comparar os procedimentos cirúrgicos realizados para tratamento do desvio *valgus* uniapical acometendo ambas as tíbias de um cão. No membro pélvico direito o desvio tibial foi tratado com uso de fixador externo híbrido do tipo IB, enquanto que no membro pélvico esquerdo o desvio tibial foi tratado com uso de placa bloqueada com formato em “T”.

CASO

Foi atendido no Hospital Veterinário Universitário um cão macho, da raça Border Collie, com 10 meses de idade, ativo, que há cerca de um mês apresentava dificuldade de locomoção com os membros pélvicos. O tutor notou que há alguns meses ambos os membros pélvicos estavam se desviando lateralmente, e o animal estava apoiando com dificuldade nos membros acometidos. No exame ortopédico foi possível identificar desvio *valgus* bilateral na região da articulação tíbio-társica e claudicação de grau 3/5 [17] (Tabela 1), porém não havia dor ou crepitação, e

Tabela 1. Escala para avaliação da claudicação em cães.

Grau	Descrição
1	Sem claudicação
2	Claudicação leve percebida somente ao trote
3	Claudicação moderada durante o caminhar que piora ao trote
4	Claudicação acentuada ao caminhar sem apoio do membro ao trote
5	Sem apoio do membro

Fonte: Adaptada de Monk et al. [17].

a amplitude articular se mantinha próxima da normal. O exame radiográfico no plano frontal e sagital revelou a deformidade uniapical na região distal de ambas as tíbias (Figura 1). Não foram observados sinais de

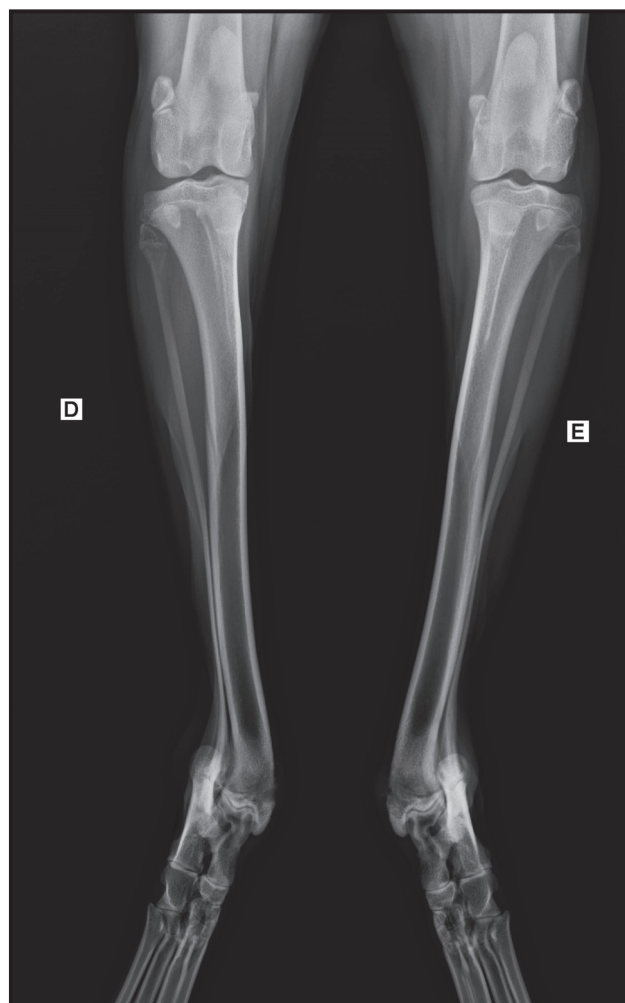


Figura 1. Radiografia craniocaudal dos membros pélvicos do cão relatado demonstrando a deformidade uniapical distal das tíbias direita (D) e esquerda (E). [Fonte: Hospital Veterinário da Universidade Federal de Lavras - HV-UFLA].

osteoartrite e os demais exames complementares laboratoriais, eletrocardiográficos e ecocardiográficos apresentavam-se normais. Assim, optou-se por corrigir cirurgicamente os desvios ósseos tibiais em duas etapas, iniciando-se pelo membro pélvico direito que se apresentava clinicamente pior. Por não ser possível determinar os ângulos mecânicos normais da tibia a partir do membro contralateral também acometido, optou-se por utilizar os dados da literatura que descrevem os ângulos mecânicos normais da tibia nas raças de porte semelhante[6], sendo que esses ângulos estão descritos na Tabela 2.

A tibia do membro direito apresentava-se com desvio mais acentuado do que a esquerda (Tabela 3). Após determinação do grau do desvio ósseo e do ângulo suplementar (Figura 2A e 2B), a linha de bissecção

Tabela 2. Limites máximos e mínimos do ângulo mecânico medial proximal da tibia (mMPTA) e do ângulo mecânico medial distal da tibia (mMDTA) obtidos no plano frontal.

Ângulos Mecânicos da Tibia no Plano Frontal	
mMPTA (°)	89,8 a 97,0
mMDTA (°)	91,3 a 101,4

Fonte: Dismukes et al. [6].

transversal foi esboçada para planejamento da cunha (Figura 2C). Inicialmente o desvio seria corrigido com cunha fechada realizada conforme o conceito da primeira regra de Paley, onde a área da cunha é distribuída de forma equalitária sobre a linha de bissecção transversal obtida no ponto CORA. Porém, foi visto que essa regra geraria um fragmento ósseo distal muito pequeno, o que dificultaria a fixação dos implantes. Desta forma, optou-se por seguir o conceito da segunda regra de Paley, portanto a osteotomia em cunha foi obtida logo proximal à linha de bissecção transversal (Figura 2D). Mesmo assim, o fragmento ósseo distal da tibia ainda se apresentava com tamanho reduzido, levando a escolha do fixador esquelético externo (FEE) híbrido do tipo IB (Sistema de fixação esquelética externa híbrida®)¹ como método de fixação para este membro.

Foram utilizadas meperidina (Dolosal®)² e acepromazina (Acepran®)³ como medicação pré-anestésica, propofol (Propovan®)² para indução e isofluorano (Isofluorane®)² para manutenção anestésica. Foi realizada também anestesia epidural com associação de morfina (Dimorf®)² e bupivacaina (Neocaína®)². A abordagem cirúrgica foi realizada através da incisão cutânea de aproximadamente 10 cm de comprimento

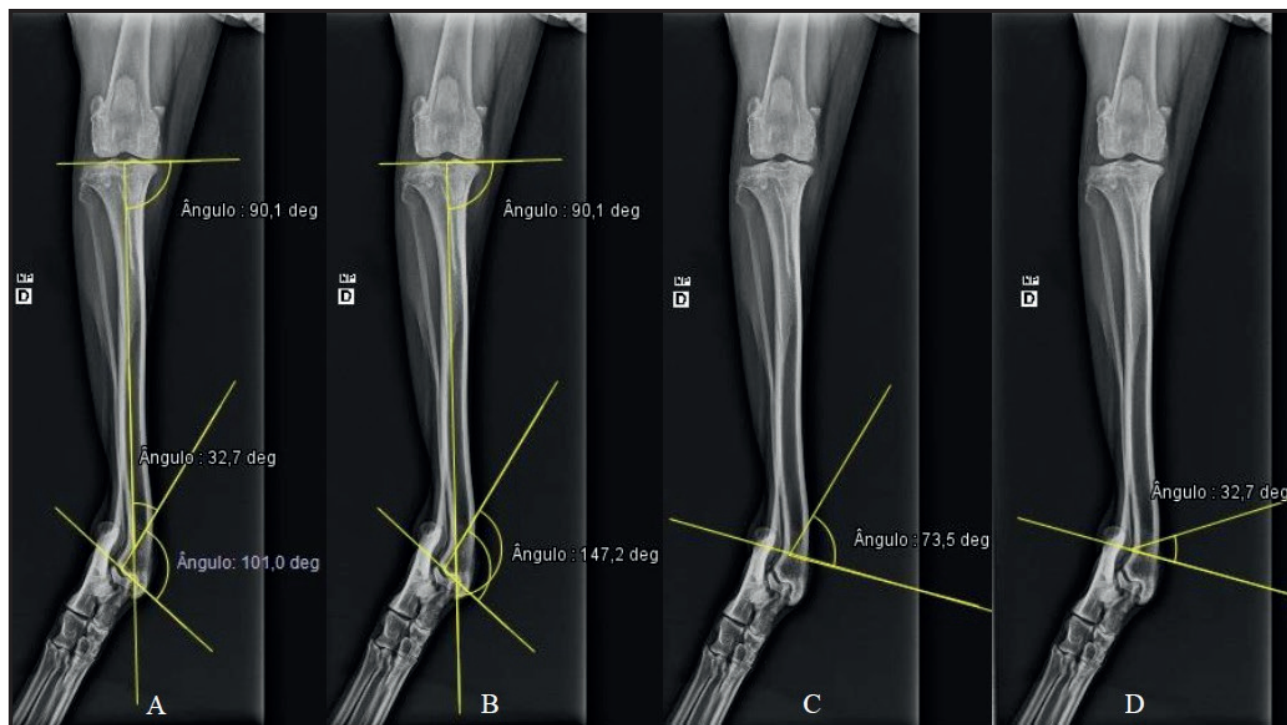


Figura 2. Imagens radiográficas da tibia direita em projeção craniocaudal. A- Mensuração da amplitude do desvio angular da tibia (32,7°) a partir da determinação dos ângulos considerados normais para raças de porte similar, com mMPTA de 90,1° e mMPTA de 101,0°. B- Determinação do ângulo suplementar da tibia (147,2°). C- Determinação da linha de bissecção transversal (tBL) com amplitude correspondente à metade do ângulo suplementar (73,5°). D- Esboço da cunha óssea com amplitude de 32,7° proximal à linha tBL, seguindo a segunda regra de Paley. [Fonte: Hospital Veterinário da Universidade Federal de Lavras - HV-UFLA].

Tabela 3. Ângulos mensurados e métodos de fixação usados nos procedimentos cirúrgicos para correção das deformidades tibiais distais.

Osso acometido	Ângulo da deformidade óssea (°)	Ângulo suplementar (°)	Linha bissecção transversal tBL(°)	Método de fixação utilizado
Tíbia direita	32,7	147,2	73,5	F.E.E Híbrido tipo IB
Tíbia esquerda	26,1	153,2	76,6	Placa bloqueada em "T"

na região medial e distal da tíbia, centralizada no local onde o ponto CORA foi determinado. Após divulsão romba e exposição da região, o periósteo foi incisado no local da osteotomia. Na área de maior deformidade do osso, com a ajuda de um goniômetro, a cunha óssea de 32,7 graus foi adequadamente demarcada, sendo que a região de maior abertura da cunha ficou direcionada para a superfície medial da tíbia. Em seguida, as linhas de osteotomia foram realizadas por meio de serra oscilatória e a cunha óssea foi removida gerando uma lacuna no osso. Com o auxílio de pinças ósseas de redução, os segmentos ósseos distal e proximal foram reduzidos e mantidos temporariamente na posição correta por meio de um pequeno pino inserido no sentido mediolateral. Após a redução e alinhamento do osso tibial, o fixador externo híbrido do tipo IB foi aplicado. Um anel circular completo foi fixado no pequeno segmento ósseo distal por meio de dois fios de Kirschner de 1 mm cada, inseridos em disposição cruzada. Ambos os fios foram tensionados manualmente com auxílio de alicate ortopédico. Duas hastes foram fixadas ao anel distal, sendo uma haste posicionada na superfície medial e outra na lateral da tíbia. No segmento ósseo proximal, cada haste foi unida a três pinos de Steinmann de 3 mm cada, dispostos de maneira intercalada e introduzidos no osso de maneira percutânea. Com o fixador híbrido já montado, o pequeno pino que mantinha a redução temporária dos segmentos ósseos foi removido. A síntese tecidual foi realizada de maneira rotineira. No pós-operatório foram prescritos os medicamentos cefalexina (Celesporin®)⁴, meloxicam (Maxicam®)⁴, tramadol (Cronidor®)⁵ e omeprazol (Gaviz V®)⁵, e ainda limpeza diária no local de entrada dos pinos do fixador externo na pele.

Foi realizado o acompanhamento pós-operatório periódico por meio de exames ortopédicos e radiográficos. As radiografias realizadas imediatamente após a cirurgia (Figura 3A) demonstraram o adequado posicionamento dos implantes do sistema de fixação externa. No primeiro retorno, aos 15 dias após

a intervenção, o paciente apresentava-se em bom estado geral, sem reações adversas às medicações e com boa cicatrização da ferida cirúrgica, o que permitiu a remoção dos pontos de pele; porém, ainda com claudicação acentuada de grau 4 no membro pélvico direito operado. O tutor relatou que não conseguia manter o animal em repouso devido à natureza agitada do paciente. Ao exame ortopédico o membro operado apresentava-se alinhado, não havia crepitação articular ou efusão, mas havia dor no local do procedimento, o que fez com que a medicação analgésica fosse mantida por mais tempo. Completado os 30 dias de cirurgia, o paciente retornou ao Hospital Veterinário para exames radiográficos (Figura 3B), que demonstraram adequado posicionamento e integridade dos implantes e o início de formação do calo ósseo. Com 60 dias de pós-operatório, o animal retornou com inflamação nos locais de entrada dos pinos, e um dos fios que compunham o anel de fixação apresentava-se quebrado, o que exigiu a remoção precoce do sistema de fixação externa, antes da completa consolidação radiográfica. Ao exame ortopédico não havia mobilidade do fragmento ósseo distal e então optou-se por manter o membro com coaptação externa. Aos 90 dias após a cirurgia e 30 dias com bandagem, o cão demonstrou claudicação moderada de grau 3. O animal continuou sendo acompanhado a cada 30 dias até a observação da total consolidação radiográfica da fratura, que ocorreu aos 7 meses após a intervenção cirúrgica (Figura 3C). A mensuração do ângulo mecânico medial distal da tíbia (mMDTA) direita no sétimo mês de pós-operatório confirmou a adequada correção do desvio ósseo (Figura 3D). Nesta fase, o cão não apresentava mais claudicação e demonstrava uso funcional do membro operado.

Após ocorrer a completa reparação óssea da tíbia direita decorrente da primeira cirurgia corretiva, foi indicada a segunda intervenção para correção do desvio angular do membro contralateral esquerdo. O grau da deformidade (Figura 4A), assim como o ângulo suplementar (Figura 4B) e o ângulo da linha de

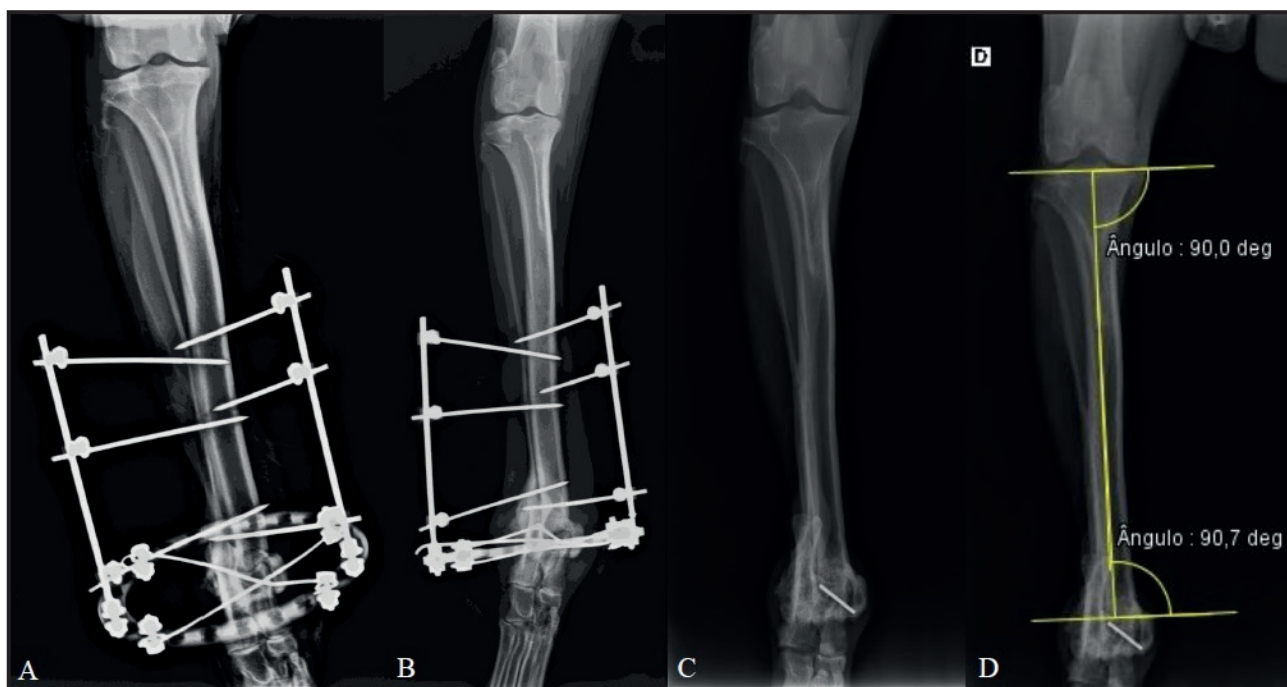


Figura 3. A- Radiografia craniocaudal da tibia direita imediatamente após o procedimento cirúrgico para correção do desvio ósseo e implantação do fixador esquelético externo (FEE) híbrido do tipo IB. B- Radiografia craniocaudal da tibia direita aos 30 dias após o procedimento cirúrgico com implantação do F.E.E. Observa-se início de formação de calo ósseo. C- Radiografia craniocaudal da tibia direita após 210 dias de recuperação pós-operatória. Observa-se consolidação total da osteotomia. D-Determinação dos ângulos mecânicos da tibia direita após consolidação da osteotomia (mMPTA = 90,0° e mMDTA = 90,7°). Notar que os ângulos mensurados estão dentro da variação aceitável para cães de grande porte. [Fonte: Hospital Veterinário da Universidade Federal de Lavras - HV-UFLA].

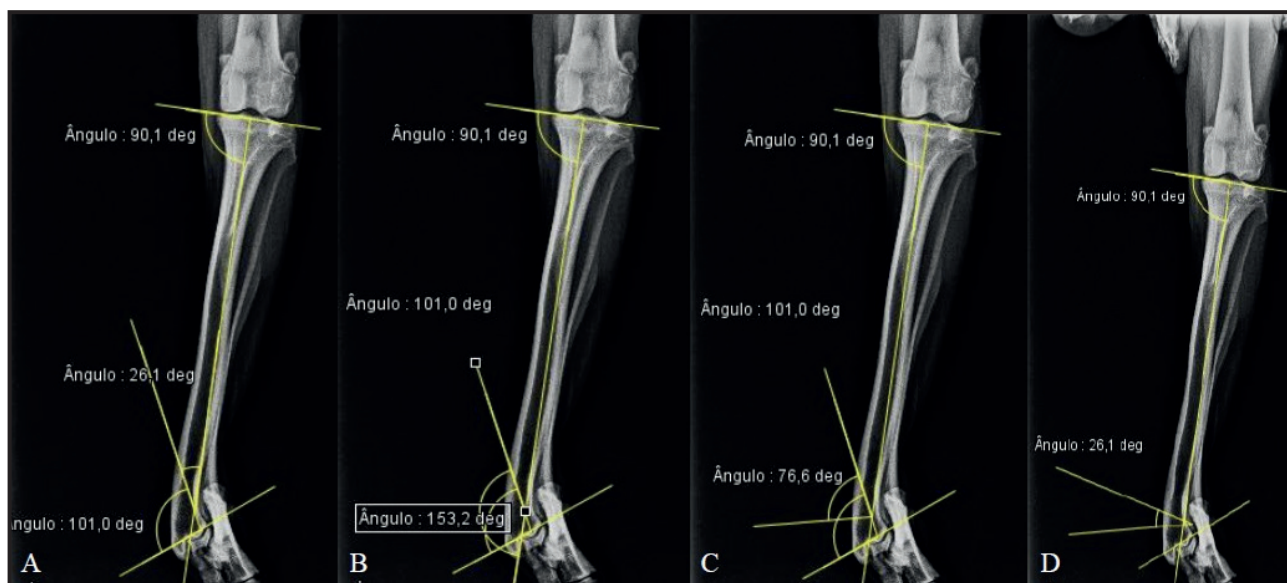


Figura 4. Imagens radiográficas da tibia esquerda em projeção craniocaudal. A- Determinação da amplitude do desvio angular da tibia (26,1°) a partir da determinação dos ângulos considerados normais para raças de porte similar, com mMPTA de 90,1° e mMPTA de 101,0°. B- Determinação do ângulo suplementar da tibia (153,2°). C- Determinação da linha de bissecção transversal (tBL) com amplitude correspondente à metade do ângulo suplementar (76,6°). D- Esboço da cunha óssea com amplitude de 26,1° proximal à linha tBL, seguindo a segunda regra de Paley. [Fonte: Hospital Veterinário da Universidade Federal de Lavras - HV-UFLA].

bissecção transversal (Figura 4C) foram mensurados na imagem radiográfica e estão descritos na Tabela 3. De forma semelhante à cirurgia anterior, para se obter um segmento ósseo distal de tamanho adequado para

a fixação dos implantes, a cunha óssea foi calculada seguindo a segunda regra de Paley, ou seja, a área da cunha foi obtida logo proximal à linha de bissecção transversal (Figura 4D). O protocolo anestésico foi o

mesmo utilizado na primeira cirurgia, assim como o acesso cirúrgico ao local da osteotomia. Na área de maior deformidade do osso e com auxílio de um goniômetro, a cunha óssea de $26,1^\circ$ foi adequadamente demarcada, sendo que a região de maior abertura da cunha foi direcionada para a superfície medial da tibia. Em seguida, com auxílio de serra oscilatória, as linhas de osteotomia foram realizadas e a cunha foi removida gerando uma lacuna no osso. A redução dos segmentos ósseos principais foi promovida com auxílio de pinças de redução e a estabilização foi temporariamente mantida com a inserção de dois pinos de 1,5 mm dispostos de maneira cruzada, partindo das corticais metafisárias e fixando nas corticais diafisárias opostas. Diferentemente da primeira intervenção cirúrgica, neste procedimento de correção do desvio angular do membro esquerdo optou-se pela fixação óssea com uso de placa bloqueada (Placa bloqueada em "T"[®])⁶. Assim, após redução e alinhamento do osso tibial, foi colocada uma placa bloqueada com formato em "T" de 2,7 mm com capacidade para 8 parafusos. Para fixação óssea auxiliar, um dos pinos cruzados previamente inseridos foi mantido no local. A síntese tecidual foi realizada

de maneira rotineira e foram prescritos os mesmos medicamentos já descritos para a primeira cirurgia.

As radiografias realizadas no pós-operatório imediato revelaram adequado posicionamento dos implantes (Figura 5A). No primeiro retorno, aos 15 dias após a segunda intervenção, o paciente apresentava-se em bom estado geral, sem reações adversas às medicações, com boa cicatrização da ferida cirúrgica, o que permitiu a remoção dos pontos de pele. Ao exame ortopédico não havia alterações na articulação tibiotársica esquerda, tais como crepitação, efusão ou dor local, e a claudicação era evidente apenas ao trote sendo classificada como de grau 2. O tutor novamente alegou que era difícil manter o animal em repouso. Com 30 dias após a cirurgia do membro esquerdo, foram realizados exames radiográficos (Figura 5B) onde foi possível observar a formação de um pequeno calo ósseo na região da osteotomia, com preservação dos implantes e das superfícies articulares. Aos 60 dias novos exames radiográficos foram realizados (Figura 5C), demonstrando a consolidação óssea. Nesse mesmo dia o animal passou por um novo exame ortopédico que demonstrou excelente recuperação, sem claudicação,

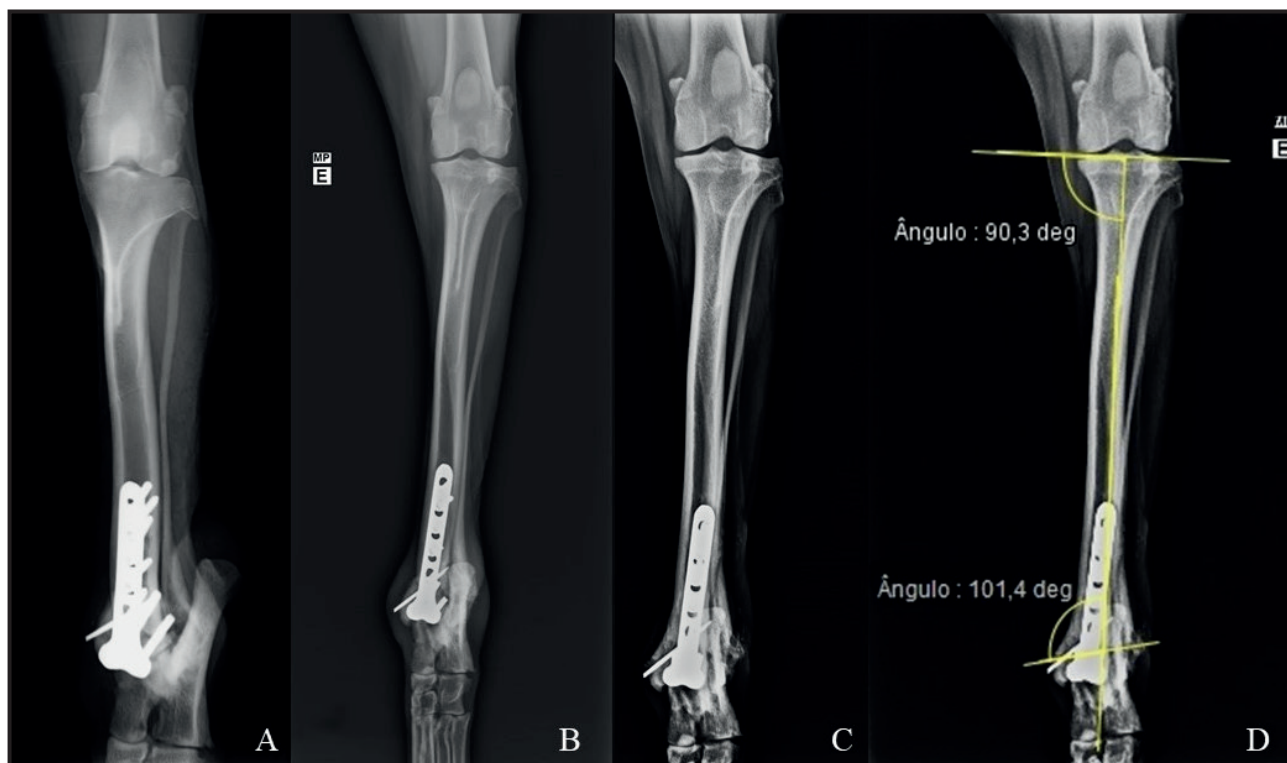


Figura 5. A- Radiografia craniocaudal oblíqua da tibia esquerda imediatamente após o procedimento cirúrgico para correção do desvio ósseo e implantação da placa bloqueada em formato de "T". B- Radiografia craniocaudal oblíqua da tibia esquerda aos 30 dias após o procedimento cirúrgico demonstrando integridade dos implantes e pequena atividade de reparação óssea. C- Radiografia craniocaudal da tibia esquerda após 60 dias de recuperação pós-operatória. Observa-se consolidação da osteotomia. D- Determinação dos ângulos mecânicos da tibia esquerda após consolidação da osteotomia (mMPTA = $90,3^\circ$ e mMDTA = $101,4^\circ$). Notar que os ângulos mensurados estão dentro da variação aceitável para cães de porte grande. [Fonte: Hospital Veterinário da Universidade Federal de Lavras - HV-UFLA].

dores ou alterações articulares. O eixo mecânico da tibia foi restabelecido e o ângulo mecânico medial distal da tibia (mMDTA) apresentava-se com valor considerado normal para a espécie (Figura 5D).

DISCUSSÃO

A deformidade da tibia representa de 4,4% a 6,9% das deformidades dos ossos longos em cães [9,24]. Não há predisposição racial ou sexual para esse tipo de deformidade, porém pode ocorrer uma maior prevalência dessa afecção nas raças Shetland Sheepdog e Collies [24], e também nas raças condrodistróficas [20]. Jaeger *et al.* [9] demonstraram que 25% dos casos de *pesvalgus* de tibia ocorrem de forma bilateral com a deformidade variando de 16° a 48° (média de 32°). Não há uma explicação definitiva para a ocorrência em ambos os membros simultaneamente, porém foi proposto que o fechamento precoce do aspecto lateral da placa de crescimento distal da tibia, associado aos fatores genéticos, são as principais causas [9]. A idade média para aparecimento dos sinais clínicos e para o diagnóstico da deformidade tibial é de 9 meses, sendo a dificuldade deambulatoria geralmente o primeiro sinal observado pelo tutor [9,20]. O presente relato se mostra dentro das informações descritas na literatura, pois se tratava de um cão da raça Border Collie com desvio *valgus* bilateral e com claudicação aparente aos 9 meses de idade. Ambos os desvios se apresentavam dentro da variação descrita para esta deformidade (16° a 48°), sendo que a tibia direita apresentava desvio mais acentuado de 32,6°, enquanto que a tibia esquerda demonstrava desvio discretamente menor de 26,1°.

A metodologia CORA vem se mostrando o sistema mais eficaz para planejamento da correção cirúrgica de deformidades angulares em pequenos animais, pois com ela é possível determinar com precisão o ponto de maior deformidade óssea e o padrão mais adequado de osteotomia [3,11-14]. Nos cães com acometimento bilateral em que não há um membro saudável para se obter os ângulos tibiais normais, os valores de referência dos animais da mesma raça ou de porte semelhante devem ser obtidos na literatura [8]. Dismukes *et al.* [6] determinaram a variação dos ângulos mecânicos proximais e distais de tibias de cães Labradores normais no plano frontal, e tais dados foram usados no presente trabalho devido ao porte semelhante entre as raças Labrador e Border Collie. A osteotomia em cunha fechada tem sido o padrão de escolha para tratamento de deformidades uniaxiais

em *pesvalgus* [2,11], e esta pode ser feita seguindo a segunda regra de Paley para maximizar o estoque ósseo do fragmento distal [8,18]. No planejamento cirúrgico do presente relatado, em ambos os membros optou-se pela utilização de um ângulo mecânico distal no limite máximo e por uma cunha seguindo a segunda regra de Paley, em que a área da cunha óssea foi obtida logo proximal à linha de bissecção transversal. Se a cunha óssea fosse retirada em uma localização mais distal na tibia, o fragmento ósseo distal ficaria com tamanho muito reduzido, o que impossibilitaria a inserção dos fios do fixador externo no membro direito ou os parafusos da placa no membro esquerdo.

Os fixadores híbridos são implantes versáteis e muito úteis para fraturas justa-articulares, sendo também indicados nos casos de osteotomias corretivas da tibia [9,10,20]. São mais fáceis de aplicar e produzem resultados semelhantes aos fixadores circulares. Dentre as configurações desse implante, o tipo IB é um dos mais utilizados nas fraturas tibiais [10]. Os resultados variam de 67% [10] a 93% [20] de recuperação total do apoio sem complicações maiores, tais como falha do implante ou fratura óssea. A principal complicação com o uso do fixador híbrido, independentemente da configuração, é a inflamação e/ou infecção dos trajetos dos pinos e isso pode variar de 50% a 60% dos casos [10,23]. Quando esse tipo de implante é utilizado em osteotomias corretivas da tibia, o repouso adequado do paciente é essencial para o sucesso do tratamento cirúrgico, pois caso contrário pode haver falha do implante ou fraturas ósseas [9,20]. Em média, uma fratura tratada com fixador híbrido leva cerca de 78 dias para consolidação [10], porém pode se estender por até 123 dias [23]. No caso relatado, os resultados a curto prazo com o uso do fixador híbrido do tipo IB no membro pélvico direito foram ruins, pois a dor e a claudicação pós-operatórias foram acentuadas e houve inflamação considerável nos locais de entrada dos pinos de fixação. Apesar de a fixação externa não ter sido mantida até a consolidação radiográfica completa, o fixador foi eficaz em promover a consolidação clínica, pois no momento em que o implante foi removido não havia mobilidade no local da osteotomia, o que possibilitou a reparação óssea definitiva com auxílio de coaptação externa. É possível que o sistema de fixação externa utilizado não tenha proporcionado a estabilização adequada dos segmentos ósseos da tibia, situação agravada pela quebra de um dos fios que compunham o anel de

fixação, o que pode ter atrasado o processo de consolidação óssea. Além disso, a falta de repouso após a cirurgia também pode ter influenciado nos resultados insatisfatórios da recuperação em curto prazo.

As placas ósseas são implantes internos e estão disponíveis em diferentes tipos para a medicina veterinária. Dentre esses tipos, as placas especiais e as placas bloqueadas são boas opções para fixação nas osteotomias corretivas que geram fragmentos ósseos pequenos [1,2,16,21]. As placas especiais, como a placa com formato em “T”, possibilitam a colocação de maior número de parafusos por área óssea devido ao seu formato especial, permitindo a fixação adequada de fragmentos ósseos menores [2,16]. A utilização desse tipo de placa em 14 cães com deformidade do antebraço, submetidos à osteotomia corretiva em cunha fechada, se mostrou eficiente com complicações mínimas e consolidação radiográfica em oito semanas [2]. As placas bloqueadas são diferenciadas por apresentarem um sistema de bloqueio da cabeça do parafuso no corpo da placa, e isso permite que menos parafusos sejam utilizados por cada fragmento ósseo [1,16]. Quando utilizadas em osteotomias corretivas em cunha fechada, as placas bloqueadas promovem excelentes resultados com complicações mínimas e consolidação radiográfica precoce [11]. Assim, as placas em “T” com sistema de bloqueio unem características benéficas para otimizar a fixação de fragmentos ósseos pequenos [16]. Desta forma, no caso relatado, a placa bloqueada em “T” foi o implante de escolha

para a cirurgia corretiva do desvio angular do membro esquerdo, e o que se observou durante as avaliações pós-operatórias foi uma recuperação mais satisfatória e precoce quando comparada à primeira cirurgia com utilização do fixador externo híbrido. No membro com utilização da placa, o paciente retornou à sua primeira avaliação com claudicação mínima e a consolidação radiográfica ocorreu adequadamente em 8 semanas, mesmo sem respeitar o repouso recomendado.

Avaliando a evolução das cirurgias corretivas realizadas é possível concluir que a metodologia baseada no CORA é eficaz no planejamento cirúrgico dos desvios angulares da tibia. Os resultados observados em ambas as intervenções corretivas realizadas no mesmo paciente indicam que nesse caso a técnica de fixação com placa bloqueada em “T” se mostrou superior em relação ao fixador esquelético externo híbrido do tipo IB, em termos de tempo de consolidação óssea e de recuperação clínica do paciente.

MANUFACTURERS

¹Protomed implantes ortopédicos. Campinas, SP, Brazil.

²Cristália Produtos Químicos Farmacêuticos Ltda. Itapira, SP, Brazil.

³Vetnil Ind. e Com. de Produtos Veterinários Ltda. Louveira, SP, Brazil.

⁴Ouro Fino Saúde Animal. Cravinhos, SP, Brazil.

⁵Agener União Química Saúde Animal. Embu Guaçu, SP, Brazil.

⁶Focus Produtos Ortopédicos. Indaiatuba, SP, Brazil.

Declaration of interest. The authors report no conflicts of interest. The authors alone are responsible for the content and writing of the paper.

REFERENCES

- 1 **Arthurs G.** 2017. Advances in internal fixation locking plates. *In Practice*. 37(1): 13-22.
- 2 **Balfour R.J., Boudrieau R.J. & Gores B.R.** 2000. T-plate fixation of distal radial closing wedge osteotomies for treatment of angular limb deformities in 18 dogs. *Veterinary Surgery*. 29(3): 207-217.
- 3 **Choate C.J., Lewis D.D., Kim S.E. & Sereida C.W.** 2012. Use of hinged circular fixator constructs for the correction of crural deformities in three dogs. *Australian Veterinary Journal*. 90(7): 256-263.
- 4 **DeCamp C.E., Johnston S.A., Dejardin L.M. & Schaefer S.L.** 2016. *Handbook of Small Animal Orthopedics and Fracture Repair*. 5th edn. St. Louis: Elsevier, 868p.
- 5 **Disnukes D.I., Tomlinson J.L., Fox D.B., Cook J.L. & Song K.J.E.** 2007. Radiographic measurement of caninetibial angles in the sagittal plane. *Veterinary Surgery*. 37(3): 300-305.
- 6 **Disnukes D.I., Tomlinson J.L., Fox D.B., Cook J.L. & Witisberger T.H.** 2008. Radiographic measurement of the proximal and distal mechanical joint angles in canine tibia. *Veterinary Surgery*. 36(7): 699-704.
- 7 **Fox D.B., Tomlinson J.L., Cook J.L. & Breshears L.M.** 2006. Principles of uniapical and biapical radial deformity correction using dome osteotomies and the center of rotation of angulation methodology in dogs. *Veterinary Surgery*. 35(1): 67-77.
- 8 **Fox D.B. & Tomlinson J.L.** 2017. Principles of angular limb deformity correction. In: Johnston S.A. & Tobias K.M. (Eds). *Veterinary Surgery Small Animall*. 2nd edn. New York: Elsevier, pp.2152-2184.

- 9 Jaeger G.H., Marcellin-Little D.J. & Ferretti A. 2007. Morphology and correction of distal tibial valgus deformities. *Journal of Small Animal Practice*. 48(12): 678-682.
- 10 Jimenez-Heras M., Rovesti G.L., Nocco G., Barilli M., Bogoni P., Salas-Herreros E., Armato M., Collivignarelli F., Vegni F. & Rodriguez-Quiros J. 2014. Evaluation of sixty-eight cases of fracture stabilisation by external hybrid fixation and a proposal for hybrid construct classification. *BMC Veterinary Research*. 10: 189-199.
- 11 Kim S.E. & Lewis D.D. 2014. Corrective osteotomy for procurvatum deformity caused by distal femoral physcal fracture malunionstabilised with String-of-Pearls locking plates: results in two dogs and a review of the literature. *Australian Veterinary Journal*. 92(3): 75-80.
- 12 Knapp J.L., Tomlinson J.L. & Fox D.B. 2016. Classification of Angular Limb Deformities Affecting the Canine Radius and Ulna Using the Center of Rotation of Angulation Method. *Veterinary Surgery*. 45(3): 295-302.
- 13 Kroner K., Cooley K., Hoey S., Hetzel S.J. & Bleedom J.A. 2017. Assessment of radial torsion using computed tomography in dogs with and without antebrachial limb deformity. *Veterinary Surgery*. 46(1): 24-31.
- 14 Kwan T.W., Marcellin-Little D.J. & Harrysson O.L. 2014. Correction of biapical radial deformities by use of bi-level hinged circular external fixation and distraction osteogenesis in 13 dogs. *Veterinary Surgery*. 43(3): 316-329.
- 15 Marcellin-Little D.J., Ferretti A., Roe S.C. & Deyoung D.J. 1998. Hinged Ilizarov external fixation for correction of antebrachial deformities. *Veterinary Surgery*. 27(3): 231-245.
- 16 Meeson R. 2017. Making internal fixation work with limited bone stock. *In Practice*. 39(3): 98-106.
- 17 Monk M.L., Preston C.A. & McGowan C.M. 2006. Effects of early intensive postoperative physiotherapy on limb function after tibial plateau leveling osteotomy in dogs with deficiency of the cranial cruciate ligament. *American Journal of Veterinary Research*. 67(3): 529-536.
- 18 Paley D. 2015. Principles of deformity correction. In: Browner B.D., Jupiter J.B., Krettek C. & Anderson P.A. (Eds). *Skeletal Trauma*. 5th edn. Philadelphia: Elsevier, pp.2429-2490.
- 19 Quinn M.K., Ehrhart N., Johnson A.L. & Schaeffer D.J. 2000. Realignment of the radius in canine antebrachial growth deformities treated with corrective osteotomy and bilateral (type II) external fixation. *Veterinary Surgery*. 29(6): 558-563.
- 20 Radasch R.M., Lewis D.F., McDonald D.E., Calfee E.F. & Barstad R.D. 2008. *Pes varus* correction in Dachshunds using a hybrid external fixator. *Veterinary Surgery*. 37(1): 71-81.
- 21 Roch S.P. & Gemmill T.J. 2008. Treatment of medial patellar luxation by femoral closing wedge ostectomy using a distal femoral plate in four dogs. *Journal of Small Animal Practice*. 49(3): 152-158.
- 22 Selmi A.L. & Padilha Filho J.G. 2001. Rupture of the cranial cruciate ligament associated with deformity of the proximal tibia in five dogs. *Journal of Small Animal Practice*. 42(8): 390-393.
- 23 Sereda C.W. Lewis D.D., Radasch R.M., Bruce C.W. & Kirkby K.A. 2009. Descriptive report of antebrachial growth deformity correction in 17 dogs from 1999 to 2007, using hybrid linear-circular external fixator constructs. *The Canadian Veterinary Journal*. 50(7): 723-732.
- 24 Vaughan L.C. 1987. Disorders of the tarsus in the dog. II. *The Bristish Veterinary Journal*. 143(6): 498-505.