

Lipossarcoma pleomórfico esplênico primário em uma cadela

Primary Splenic Pleomorphic Liposarcoma in a Bitch

Eduardo de Paula Nascente¹, Brunna Rocha Adorno¹, Adriana da Silva Santos²,
Moema Pacheco Chediak Matos¹, Regiani Nascimento Gagno Porto¹,
Ana Paula Iglesias Santin¹ & Veridiana Maria Brianezi Dignani de Moura¹

ABSTRACT

Background: Liposarcoma is a malignant neoplasm of lipoblasts with low incidence in dogs, representing 1.7% of tumors diagnosed in the spleen. In veterinary medicine, this neoplasm is classified morphologically into the myxoid, well-differentiated, undifferentiated and pleomorphic subtypes, the latter being one of the most aggressive forms, mainly in cavity organs. This report refers to a primary splenic pleomorphic liposarcoma in a female dog, addressing anatomopathological and immunohistochemical aspects.

Case: A 14-year-old, 35 kg bitch mongrel with history of absence of defecation, progressive weight loss, difficulty walking, sensitivity to abdominal palpation, prostration, pale mucous membranes, tachypnea and abdominal distention was presented to diagnosis. The condition evolved to death and, on necroscopy, there was an increase in splenic volume with neof ormation of whitish and reddish color, measuring 32 × 27 cm in its largest axes and weighing 8.9 kg. The neof ormation exhibited areas of firm and soft consistency, and sectioning revealed focal areas of extensive necrosis and cavity collections of different diameters that allowed the flow of liquid serous contents with a brownish red color. Microscopy showed cells of neoplastic morphology infiltrating the splenic parenchyma, mostly with slightly acidophilic cytoplasm and few intracytoplasmic lipid vacuoles, which varied in size and distribution. The nucleus of the cells was large, eccentric and irregular, with round to oval morphology, grossly lacy chromatin and single or multiple evident nucleoli. These cells exhibited marked anisocytosis, anisokaryosis and pleomorphism, with more than one mitotic figure per high magnification field visible. Mild inflammatory infiltrate, predominantly lymphocytic, permeated the neoplastic cells, and marked depletion of lymphoid follicles and atrophy of the red pulp were found in the remaining splenic parenchyma. Immunohistochemical tests revealed marked and discrete immunostaining for anti-vimentin and anti-S100 antibodies, respectively. No staining was observed for anti-pan cytokeratin, anti-desmin, anti-alpha smooth muscle actin or anti-CD20 antibodies. Based on anatomopathological and immunohistochemical aspects, it was concluded to be a splenic pleomorphic liposarcoma of primary origin.

Discussion: the spleen is not a common anatomical site for the development of liposarcoma, a neoplasm whose origin remains unclear. Similar to what occurs in humans, liposarcoma is believed to develop from the adipose tissue of the splenic hilum. Thus, it should be considered as a differential diagnosis of invasive abdominal tumors. For the identification and classification of liposarcoma as a pleomorphic subtype, we considered mainly histological findings such as marked cell atypia and intracytoplasmic lipid vacuoles, which may or may not be present in neoplastic cells. Immunohistochemical examination favored the diagnosis of liposarcoma, regardless of the subtype, due to the marked immunostaining for the anti-vimentin antibody, unlike immunostaining for the anti-S100 antibody, for which it was variable. This fact is related to adipocyte differentiation, where lower amounts of intracytoplasmic lipids translate into lower immunostaining intensity for anti-S100. Histological and immunostaining aspects should be regarded with caution in the diagnosis of pleomorphic liposarcoma, as it is a distinct neoplastic entity, with a complex karyotype and without correlation with the other subtypes.

Keywords: spleen, sarcoma, adipose tissue.

Descritores: baço, sarcoma, tecido adiposo.

DOI: 10.22456/1679-9216.109921

Received: 16 December 2020

Accepted: 17 April 2021

Published: 18 June 2021

¹Setor de Patologia Animal, Departamento de Medicina Veterinária, Escola de Veterinária e Zootecnia, Universidade Federal de Goiás (UFG), Goiânia, GO, Brazil. ²Laboratório de Histologia e Patologia Animal, Departamento de Medicina Veterinária, Instituto Federal de Educação, Ciência e Tecnologia Goiano (IFG), Campus Urutaí, Urutaí, GO. CORRESPONDENCE: V.M.B.D. Moura [vdmoura@ufg.br]. Setor de Patologia Animal, Escola de Veterinária e Zootecnia - UFG. Rodovia Goiânia - Nova Veneza, km 8, Campus Samambaia. CEP 74690-900 Goiânia, GO, Brazil.

INTRODUÇÃO

O lipossarcoma, uma neoplasia maligna dos lipoblastos de etiologia ainda não definida, possui baixa incidência, representando aproximadamente 0,2-0,5% de todas as neoplasias diagnosticadas em cães [28]. Na maioria dos animais, acomete o tecido subcutâneo, especialmente nas regiões do ombro, tórax, quadril ou extremidades [4]. A ocorrência do lipossarcoma em órgãos abdominais é infrequente e, no baço, representa 1,7% das neoplasias nesse órgão [19].

Atualmente, na medicina veterinária, não há consenso quanto à classificação do lipossarcoma. Contudo, considerando os critérios morfológicos e o padrão imunofenotípico utilizados para a classificação dessa neoplasia em seres humanos, foram atribuídos ao lipossarcoma dos cães os subtipos mixoide, bem diferenciado, pleomórfico e desdiferenciado [3]. Dentre esses, o subtipo pleomórfico é apontado como o mais agressivo, principalmente quando em órgãos cavitários. Apesar disso, são escassas as informações acerca dessas neoplasias nas diferentes espécies animais [9,30]. Nesse cenário, este estudo relata o caso de lipossarcoma pleomórfico esplênico primário em uma cadela, abordando os principais aspectos anatomopatológicos e imuno-histoquímicos.

CASO

Este relato trata de uma cadela, sem raça definida, de 14 anos, 35 kg, castrada e com histórico de aquesia, emagrecimento progressivo, dificuldade de locomoção, sensibilidade à palpação abdominal, prostração, mucosas hipocoradas, taquipneia e distensão abdominal. Ao atendimento, a realização do exame ultrassonográfico abdominal permitiu a visualização de exuberante aumento de volume multicavitário ocupando o antítmero esquerdo, predominantemente caracterizado por lesões císticas, não sendo possível definir tamanho e órgão de origem.

Diante da precária condição clínica do animal e da grande extensão do aumento de volume abdominal, o quadro evoluiu ao óbito, sendo o cadáver submetido a exame anatomopatológico para a determinação do diagnóstico. Ao exame necroscópico, quando da abertura e avaliação da cavidade abdominal, chamou a atenção um exuberante aumento de volume de origem esplênica, parcialmente recoberto pelo omento, com áreas de coloração esbranquiçada e avermelhada, medindo 32 x 27 cm em seus maiores eixos e pesando

8,9 kg, o equivalente a 25,4% do peso corpóreo do animal (Figura 1A). O aumento apresentava consistência heterogênea, com áreas firmes e macias e, ao corte, havia áreas focalmente extensas de necrose e coleções cavitárias de diferentes diâmetros, que deixavam fluir conteúdo líquido seroso de coloração vermelho acastanhada.

Além do aumento de volume esplênico, o exame necroscópico revelou palidez generalizada do cadáver, edema e congestão pulmonar, aumento do padrão lobular hepático, gastrite e enterite ulcerativas. Diante dos aspectos clínicos e anatomopatológicos concluiu-se hipovolemia como *causa mortis*.

Para a avaliação microscópica foram colhidas amostras do aumento de volume esplênico, as quais fixadas em formalina tamponada a 10%, processadas, incluídas em parafina, cortadas em micrótomo à espessura de 3 µm e coradas com hematoxilina e eosina (HE).

Histologicamente (Figura 1B), infiltrando o parênquima esplênico, havia células neoplásicas, em sua maioria com citoplasma ligeiramente acidófilico e escassos vacúolos lipídicos intracitoplasmáticos, que variavam em tamanho e distribuição. O núcleo das células era grande, excêntrico e irregular, de morfologia redonda a ovalada, cromatina grosseiramente rendilhada e único ou múltiplos nucléolos evidentes. Essas células apresentavam acentuada anisocitose, anisocariose e pleomorfismo, sendo evidente mais de uma figura de mitose por campo de grande aumento (40x). Permeando as células neoplásicas, havia moderado infiltrado inflamatório predominantemente linfocítico, bem como no parênquima esplênico remanescente constataram-se acentuada depleção de folículos linfóides e atrofia da polpa vermelha.

Secções do baço com tecido neoplásico foram processadas para avaliação imuno-histoquímica (IHQ) com os anticorpos anti-vimentina (Monoclonal mouse, clone v9)¹, anti-pancitoqueratina (Monoclonal mouse, clone AE1/AE3)², anti-S100 (Polyclonal rabbit)², anti-desmina (Monoclonal mouse, clone D33)², anti-alfa actina de músculo liso (Monoclonal mouse, clone 1A4)² e anti-CD20 (Polyclonal rabbit)¹. As células neoplásicas exibiram acentuada imunomarcagem citoplasmática para o anticorpo anti-vimentina (Figura 1C) e discreta imunomarcagem, também citoplasmática, para o anticorpo anti-S100 (Figura 1D), não havendo imunomarcagem para os demais anticorpos testados.

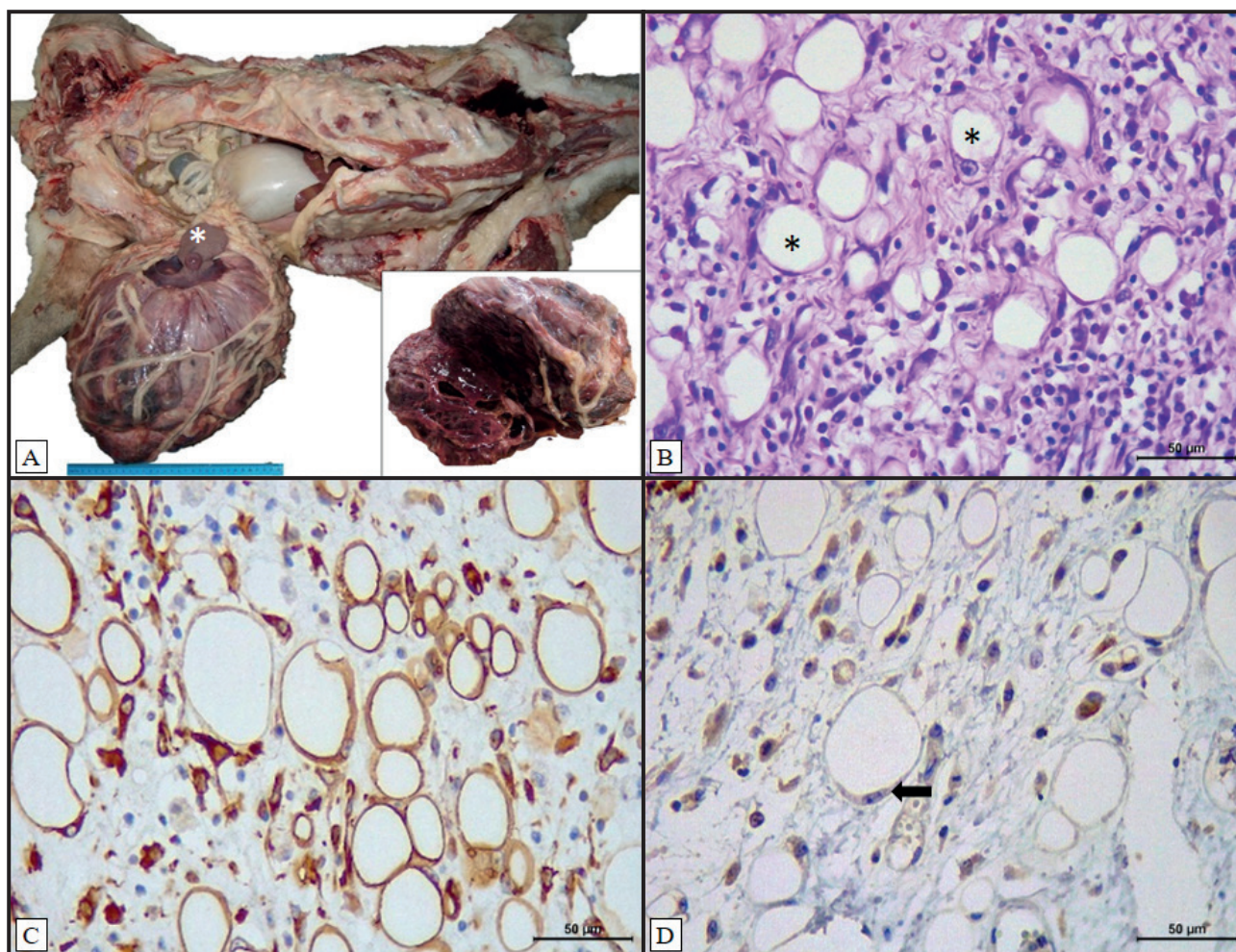


Figura 1. Lipossarcoma pleomórfico esplênico em uma cadela de 14 anos. A- Massa de grandes dimensões na cavidade abdominal, envolvendo o baço (*), recoberta pelo omento e com coleções cavitárias à superfície de corte (imagem em destaque). B- Aspecto histológico da neoproliferação, com destaque às células com vacúolos citoplasmáticos (*), marcante anisocitose e pleomorfismo [HE; 40x]. C- Células neoplásicas exibem acentuada imunomarcação para o anticorpo anti-vimentina [IHQ, peroxidase; DAB, 40x]. D- Células neoplásicas pouco diferenciadas, com morfologia em anel de sinete, exibem discreta imunomarcação para o anticorpo anti-S100 (seta) [IHQ, peroxidase; DAB, 40x].

Assim, em conjunto aos achados histopatológicos, o diagnóstico da neoformação foi de lipossarcoma pleomórfico esplênico de origem primária.

DISCUSSÃO

Lipossarcomas esplênicos são tumores lipogênicos malignos de origem pouco esclarecida, porém, em casos semelhantes descritos em seres humanos, acredita-se que a diferenciação de células mesenquimais em lipócitos indiferenciados ocorra no tecido adiposo hilar esplênico [12,21]. Assim como em outros órgãos abdominais, o baço não constitui sítio anatômico de predileção para esse tipo neoplásico, o que é reforçado em estudos retrospectivos [5,13], em que essa neoplasia não foi identificada em nenhum dos casos avaliados.

Apesar de incomum, o lipossarcoma deve ser considerado dentre os diagnósticos diferenciais em

casos de massas neoplásicas abdominais, juntamente com outros sarcomas invasivos, a exemplo do hemangiossarcoma [15]. Por se tratar de uma entidade neoplásica expansiva e invasiva, tumores dessa dimensão tendem a desencadear um processo não adaptativo dos padrões fisiológicos do animal, promovendo a compressão de órgãos adjacentes e dor proeminente, conforme identificado ao exame clínico do animal deste relato.

Macroscopicamente, o tumor apresentava consistência macia a firme e regiões cavitárias, diferente do previamente descrito, em que são relatadas, com maior frequência, lesões nodulares ou multinodulares [14,20,24]. A grande dimensão tumoral e as áreas de necrose central denotam que mesmo diante da acentuada vascularização, a irrigação sanguínea foi ineficiente em manter a viabilidade do parênquima tumoral, o que

também é relatado por Chang & Liao [8] e Plumlee *et al.* [22]. Nesse sentido, neoplasias dessa natureza remetem a um padrão de comportamento agressivo [4,7,17].

A distribuição irregular das gotículas lipídicas, que variavam em tamanho e distribuição no citoplasma das células neoplásicas, resultou em células com aspecto morfológico de anel em sinete, uma característica histológica importante ao direcionamento do diagnóstico de neoplasias lipogênicas. Para a classificação do lipossarcoma como subtipo pleomórfico, ainda foram consideradas características morfológicas como atipias celulares marcantes e vacúolos lipídicos intracitoplasmáticos, que podem ou não estar presentes nas células neoplásicas [8,25].

Destaque-se que no caso descrito, a classificação do subtipo pôde ser atribuída ao exame histopatológico, entretanto, esse cenário torna-se limitante em casos em que há pouca diferenciação celular. Assim, deve ser realizada a diferenciação entre os subtipos mixoide (variante células redondas) [22] e, conforme incluído na subclassificação veterinária recente, do subtipo desdiferenciado [3]. Na medicina veterinária, o subtipo pleomórfico pode ainda apresentar uma rara variante epitelióide, sendo que a imunomarcagem para citoqueratina auxilia essa diferenciação [26].

Nesse sentido, foram realizados testes imunohistoquímicos com o intuito de determinar o imunofenótipo e confirmar a origem celular da neoplasia, visto que os sarcomas de tecidos moles com acentuado pleomorfismo tendem a padrões cito-histomorfológicos conflitantes. Como resultado, células vacuolizadas ou não exibiram acentuada imunomarcagem para o anticorpo anti-vimentina, favorecendo o diagnóstico de lipossarcoma, independente do subtipo [1,11]. Em contrapartida, a imunomarcagem para o anticorpo anti-S100 é descrita como variável, sendo comum imunomarcagem discreta, conforme observado neste caso, ou até mesmo imunomarcagem negativa. Essa variação é correlacionada à diferenciação adipocítica, de forma que, quanto menor a quantidade de lipídios intracitoplasmáticos, menor a intensidade de imunomarcagem para anti-S100 [23,29], conforme observado neste caso.

A IHQ é vista com cautela no diagnóstico dos lipossarcomas pleomórficos e mixoide, visto que esses possuem imunofenótipo inespecífico [2]. Contudo, o uso de marcadores musculares tem sido realizado com o objetivo de diferenciar variantes histológicas

e, neste caso, a imunomarcagem para alfa-actina de músculo liso foi negativa, o que corrobora os resultados de LaDouceur *et al.* [18]. A imunorreatividade dessa neoplasia a diferentes antígenos, como MDM2, CDK4, p16 [3,27], e ainda a receptores de tirosina quinase [3], também tem sido investigada, porém, com resultados ainda controversos.

Inicialmente foi sugerido que o lipossarcoma pleomórfico se desenvolve a partir da diferenciação tumoral do subtipo bem diferenciado, ou como uma etapa de diferenciação transitória a um lipossarcoma desdiferenciado [6]. Entretanto, o subtipo pleomórfico é apontado como entidade distinta, sem correlação com os demais [29]. Assim, a variação das características histológicas e de imunomarcagem observadas na neoplasia deste relato pode ser atribuída à sua complexidade cariotípica, visto que, quando comparada aos demais subtipos, compreende neoplasia caracterizada por significativas mutações e depleções de diferentes genes [10,16].

Apesar de não ter sido identificado envolvimento de outros órgãos, pacientes acometidos pelo lipossarcoma pleomórfico apresentam elevados índices de metástase quando comparados aos demais, principalmente a ossos, pulmões, fígado, rins e linfonodos [17]. A ausência de metástase pode ser justificada pela integridade do órgão acometido e pelo grau de diferenciação celular, pois o prognóstico desfavorável e a ocorrência de metástase apresentam maior risco em casos de ruptura esplênica [31] e/ou quando a histologia revela hiperplasticidade e pouca diferenciação celular [22].

Este relato destaca os principais aspectos anatomopatológicos do lipossarcoma pleomórfico no cão, corroborando os poucos casos descritos na literatura. Apesar disso, informações adicionais quanto ao perfil imunofenotípico desse subtipo morfológico são ainda necessárias, principalmente por se tratar de um tumor primário incomum no baço. Em contrapartida, trata-se de uma neoplasia importante a ser considerada entre os diagnósticos diferenciais das neoplasias esplênicas nos cães.

MANUFACTURERS

¹Thermo Fisher Scientific Inc. Waltham, MA, USA.

²Dako - Agilent Technologies Inc. Glostrup, CPH, Denmark.

Declaration of interest. The authors report no conflicts of interest. The authors alone are responsible for the content and writing of the paper.

REFERENCES

- 1 **Aihara N. & Une Y. 2009.** Pleomorphic Liposarcoma of the Intrathoracic Cavity in a Meerkat (*Suricata suricatta*). *The Journal of Veterinary Medical Science*. 71(5): 685-688.
- 2 **Anderson W.J. & Jo V.Y. 2019.** Pleomorphic liposarcoma: Updates and current differential diagnosis. *Seminars in Diagnostic Pathology*. 36(2): 122-128.
- 3 **Avallone G., Roccabianca P., Crippa L., Lepri E., Brunetti B., Bernardini C., Forni M., Olandese A. & Sarli G. 2016.** Histological classification and immunohistochemical evaluation of MDM2 and CDK4 expression in canine liposarcoma. *Veterinary Pathology*. 53(4): 773-780.
- 4 **Baez J.L., Hendrick M.J., Shofer F.S., Goldkamp C. & Sorenmo K.U. 2004.** Liposarcomas in dogs: 56 cases (1989–2000). *Journal of the American Veterinary Medical Association*. 224(6): 887-891.
- 5 **Bandinelli M.B., Pavarini S.P., Oliveira E.C., Gomes D.C., Cruz C.E.F. & Driemeier D. 2011.** Estudo retrospectivo de lesões em baços de cães esplenectomizados: 179 casos. *Pesquisa Veterinária Brasileira*. 31(8): 697-701.
- 6 **Boland J., Weiss S., Oliveira A.M., Erickson-Johnson M.L. & Folpe A. 2010.** Liposarcomas with mixed well-differentiated and pleomorphic features: A clinicopathologic study of 12 cases. *The American Journal of Surgical Pathology*. 34(6): 837-843.
- 7 **Cecilia V., Marco R., Francesca M., Gary E.C.W. & Giuseppe C. 2013.** Uterine Liposarcoma in a German Shephard Dog. *Open Journal of Veterinary Medicine*. 3(2): 91-94.
- 8 **Chang S. & Liao J. 2008.** Mesojejunoileac Liposarcoma with Intrahepatic Metastasis in a Dog. *The Journal of Veterinary Medical Science*. 70(6): 637-640.
- 9 **Dei Tos A. 2014.** Liposarcomas: diagnostic pitfalls and new insights. *Histopathology*. 64(1): 38-52.
- 10 **Demicco E.G. 2019.** Molecular updates in adipocytic neoplasms. *Seminars in Diagnostic Pathology*. 36(2): 85-94.
- 11 **Doria-Torra G., Martínez G., Domingo M., Vidana B., Isidoro-Ayza M., Zasanova M.I. & Vidal E. 2015.** Liposarcoma in animals: literature review and case report in a domestic pig (*Sus scrofa*). *Journal of Veterinary Diagnostic Investigation*. 27(2): 196-202.
- 12 **Easler R.E. & Dowlin W.M. 1969.** Primary lipoma of the spleen: report of a case. *Archives of Pathology*. 88(5): 557-559.
- 13 **Figueiredo R.S., Muramoto C., Fontes T.N., Meneses I.D.S. Cardoso P.G.S., Vieira Filho C.H.C. & Estrela-Lima A. 2019.** Lesions in 224 spleens of splenectomized dogs and evaluation of alternative techniques for previous microscopic diagnosis. *Pesquisa Veterinária Brasileira*. 39(8): 622-629.
- 14 **Filgueira K.D., Rodrigues R.T.G.A. & Ferreira M.B. 2016.** Non-vasculogenic splenic sarcoma in dogs. In: *Resumos do XIV Congresso Paulista de Clínicos Veterinários de Pequenos Animais* (São Paulo, Brasil). pp.197-201.
- 15 **Garcia D.A.A., Froes T.S. & Guérios S.D. 2012.** Ultrassonografia abdominal pré-operatória em cães e gatos com suspeita de tumores abdominais. *Ciência Rural*. 42(1): 105-111.
- 16 **Guillou L. & Aurias A. 2010.** Soft tissue sarcomas with complex genomic profiles. *Virchows Archives*. 456(2): 201-217.
- 17 **Hendrick M.J. 2017.** Mesenchymal Tumors of the Skin and Soft Tissues. In: Meuten D.J. (Ed). *Tumor in Domestic Animals*. 5th edn. San Francisco: Wiley Blackwell, pp.159-160.
- 18 **LaDouceur E.E.B., Stevens S.E., Wood J. & Reilly C.M. 2017.** Immunoreactivity of Canine Liposarcoma to Muscle and Brown Adipose Antigens. *Veterinary Pathology*. 54(6): 885-891.
- 19 **Leyva F.J., Loughin C.A. & Dewey C.W. 2018.** Histopathologic characteristics of biopsies from dogs undergoing surgery with concurrent gross splenic and hepatic masses: 125 cases (2012–2016). *BMC Research Notes*. 11(1): 122.
- 20 **Montagna M.M., Nicolau S.B., Nakage A.P.M., Souza A.D. & Engracia Filho J.R. 2004.** Lipossarcoma esplênico em um cão. *Ciência Rural*. 34(6): 1957-1960.
- 21 **Nishikawa G., Minamiguchi S., Hata H., Ogiso S., Yamaguchi T., Otani T. & Ikai I. 2015.** Dedifferentiated Liposarcoma Involving the Spleen and Splenic Hilum: A Report of a Case With a Rare Growth Pattern. *International Surgery*. 100(1): 128-132.
- 22 **Plumlee Q.D., Hernandez A.M., Clark S.D., Bascunan A., Davidson J. & Mansell J. 2016.** High-Grade Myxoid Liposarcoma (Round Cell Variant) in a Dog. *Journal of Comparative Pathology*. 155(4): 305-309.
- 23 **Rekhi B., Navale P. & Jambhekar N.A. 2012.** Critical histopathological analysis of 25 dedifferentiated liposarcomas, including uncommon variants, reviewed at a Tertiary Cancer Referral Center. *Indian Journal of Pathology and Microbiology*. 55(3): 294-302.

- 24 Sant'Ana F.J.F., Serakides R. & Lavelle G.E. 2003. Lipossarcoma em cão: Relato de dois casos. *Arquivo Brasileiro de Medicina Veterinária e Zootecnia*. 55(1): 1-3.
- 25 Shive H., Mohammed F., Osterstock J., Porter B. & Mansell J. 2006. Lipossarcoma in the nasal cavity of a cow. *Veterinary Pathology*. 43(5): 793-797.
- 26 Suto Y., Ishikawa Y. & Kadota K. 2007. Epithelioid Variant of Pleomorphic lipossarcoma in a Heifer. *Journal of Comparative Pathology*. 137(2-3): 133-136.
- 27 Thway K., Flora R., Shah C., Olmos D. & Fischer C. 2012. Diagnostic utility of p16, CDK4, and MDM2 as an immunohistochemical panel in distinguishing well-differentiated and dedifferentiated lipossarcomas from other adipocytic tumors. *The American Journal of Surgical Pathology*. 36(3): 462-469.
- 28 Wang F., Liang S., Eng H., Jeng C. & Pang V.F. 2005. Disseminated lipossarcoma in a dog. *Veterinary Diagnostic Investigations*. 17(3): 291-294.
- 29 Wang L., Ren W., Zhou X., Sheng W. & Wang J. 2013. Pleomorphic lipossarcoma: A clinicopathological, immunohistochemical and molecular cytogenetic study of 32 additional cases. *Pathology International*. 63(11): 523-531.
- 30 Weiss S.W. & Goldblum J.R. 2008. Lipossarcoma. In: Enzinger F.M. & Weiss S.W. (Eds). *Soft Tissue Tumors*. 5th edn. Philadelphia: Mosby, pp.477-516.
- 31 Zanardello C., Carminato A., Vascellari M. & Mutinelli F. 2013. Splenic myxoid lipossarcoma: diagnosis not straightforward. *ESVP/ECVP Proceedings*. 150(1): 108.